УДК 615.322:615.035:616.613

ОПЫТ ПРИМЕНЕНИЯ НАСТОЯ ПОДМАРЕННИКА НАСТОЯЩЕГО ТРАВЫ ДЛЯ ФАРМАКОЛОГИЧЕСКОЙ КОРРЕКЦИИ ЭКСПЕРИМЕНТАЛЬНОГО ОКСАЛАТНОГО НЕФРОЛИТИАЗА

Алтайский государственный медицинский университет, г. Барнаул

Мазко О.Н., Макарова О.Г., Бобров И.П., Жарикова Г.В., Кореновский Ю.В., Азарова О.В., Кальницкий А.С.

Цель исследования – изучение влияния настоя подмаренника настоящего травы (1:10) на течение экспериментального оксалатного нефролитиаза крыс.

Эксперименты проведены на 24 крысах-самцах стока Вистар массой 225–260 г. Для моделирования оксалатного нефролитиаза крысы в течение 6 недель получали в виде питья 1%-й раствор этиленгликоля. Настой подмаренника настоящего травы (1:10) вводили энтерально в количестве 1 мл/сутки, начиная с четвертой недели эксперимента.

Оценка антилитогенной активности фитопрепарата проведена с использованием морфологических исследований почек крыс.

Настой травы препятствует образованию новых депозитов (их количество уменьшается по сравнению с патологией на 43%; 2,6±0,5 в группе контроля и 1,5±0,3 в группе лечения фитопрепаратом) и замедляет формирование имеющихся: размер кальций-позитивных образований уменьшается на 64% (p<0,01) по отношению к показателю литогенизированных крыс.

Трехнедельное применение настоя подмаренника настоящего травы (1:10) в режиме лечения обеспечивает ослабление интенсивности литогенных процессов в почках, что способствует снижению явлений воспаления, а также восстановлению структуры и функции почечного эпителия.

Ключевые слова: *подмаренника настоящего трава, мочекаменная болезнь, экспериментальный оксалатный нефролитиаз, морфологические исследования.*

The aim of the research is to study the effect of the infusion of the yellow bedstraw (Galium verum L.) herb (1:10) on the course of experimental oxalate nephrolithiasis in rats.

Experiments were carried out on 24 male Wistar rats weighing 225–260 g. To model oxalate nephrolithiasis, rats were given 1% ethylene glycol solution as a drinking for 6 weeks. The yellow bedstraw (Galium verum L.) herb infusion (1:10) was administered enterally in the amount of 1 ml/day, starting from the fourth week of the experiment.

The assessment of anti-lithogenic activity of the herbal product was carried out using morphological studies of rat kidneys.

The herbal infusion prevents the formation of new deposits (their number decreases by 43% compared to pathology; 2.6±0.5 in the control group and 1.5±0.3 in the herbal product treatment group) and slows down the formation of already presented ones: the size of calcium-positive formations decreases by 64% (p<0.01) relative to the rate of lithogenated rats.

Three-week use of the yellow bedstraw (Galium verum L.) herb infusion (1:10) in the treatment mode ensures a weakening of the intensity of lithogenic processes in the kidneys, which helps to reduce the phenomena of inflammation, and also ensures the restoration of the structure and function of the renal epithelium.

Key words: *yellow bedstraw (Galium verum L.) herb, urolithiasis, experimental oxalate nephrolithiasis, morphological studies.*

Потребность в препаратах для консервативного лечения мочекаменной болезни (МКБ) в условиях социально-экономической значимости патологии остается высокой [1]. При сформированных традициях медикаментозного лечения и профилактики МКБ также доказана результативность фитотерапии нефролитиаза, при которой оказывается разностороннее комплексное воздействие на течение патологического процесса в почках [2]. Данное воздействие реализуется за счет непосредственного влияния на процесс камнеобразования, стабилизации ионной силы мочи и ингибиторов камнеобразования, ускорения отхождения камней, их фрагментов и песка после дистанционной литотрипсии, а также возможности длительного применения без выраженных побочных эффектов [3, 4]. Актуальность повышения эффективности фармакотерапии МКБ, в том числе за счет фитопрепаратов, определяет целесообразность фитофармакологических исследований новых нефропротекторов растительного происхождения из арсенала народной медицины. В данном контексте интерес представляет растение подмаренник настоящий (*Galium verum* L.), который в этномедицине используется при камнях в почках [5, 6]. Сведения о наличии в траве подмаренника настоящего комплекса полифеноль-

ных соединений, таких как кумарины, дериваты фенолкарбоновых кислот, флавоноиды и др. [7], а также доказанная в собственных исследованиях противовоспалительная активность водных извлечений надземной части растения [5] позволяют рассчитывать на вероятность сочетания противовоспалительной, диуретической, антиоксидантной, противомикробной и других видов биологической активности, имеющих патогенетическое значение в фармакокоррекции нефропатологии различного генеза.

Целью настоящей работы явилось изучение влияния настоя подмаренника настоящего травы на течение экспериментального оксалатного нефролитиаза.

Материалы и методы

Эксперименты проведены на 24 крысах-самцах стока Вистар массой 225–260 г, которые находились в индивидуальных клетках, приспособленных для сбора мочи, в условиях стандартной лабораторной диеты. Учитывая доминирование оксалатных уролитов при мочекаменной болезни, использовали общепринятую этиленгликолевую модель, согласно которой литогенез воспроизводился при получении подопытными животными в виде питья 1%-ого раствора этиленгликоля. Одним из метаболитов этиленгликоля являются оксалат-ионы, поэтому хроническое применение токсиканта приводит к развитию вторичной гипероксалурии, пересыщению мочи солями кальция оксалата, повреждению почечного эпителия и, в конечном счете, к отложению кальциевых депозитов преимущественно в интерстициальной ткани почечного сосочка [8, 9]. Лабораторные животные были разделены на две группы: контрольную (n=12) и опытную (n=12). Первая (контрольная) группа на протяжении шести недель получала в виде питья 1%-й раствор этиленгликоля. Животным второй (опытной) группы, начиная с четвертой недели (с 22-го по 42-ой день), на фоне продолжающегося потребления этиленгликоля внутрь через зонд вводили настой подмаренника настоящего травы (1:10) по 1,0 мл в сутки.

По истечении шестой недели эксперимента с целью проведения морфологического исследования животных обеих групп подвергали эвтаназии под эфирным наркозом с соблюдением Правил надлежащей лабораторной практики (GLP), утвержденных Приказом Министерства здравоохранения РФ от 01.04.2016 г. №-199н, и требований Директивы 2010/63/EU Европейского Парламента и Совета Европейского Союза по охране животных, используемых в научных целях, от 22.09.2010 г.

Для морфометрических исследований использовали почки крыс первой и второй групп. Проводку материала осуществляли по изопропиловому спирту с помощью автомата проводки карусельного типа TISSUE-TEK VIPTM6 (Sakkura, Япония), заливали материал в парафин при помощи станции парафиновой заливки TISSUE-TEK TEC5 (Sakkura, Япония). С использованием полуавтоматического роторного микротома Accu-Cut SRM (Sakkura, Япония) получали гистологические срезы толщиной 5-7 мкм через почечный сосочек, которые окрашивали гематоксилином и эозином, метенамин-серебром в автомате для автоматической окраски микропрепаратов TISSUE-TEK Prisma (Sakkura, Япония), а затем заключали под пленку в автомате для автоматического заключения микропрепаратов под покровную пленку TISSUE-TEK Film (Sakkura, Япония).

Для выявления отложений соединений кальция использовали импрегнацию серебром по гистохимическому методу Косса, с контролем реакции 0,1%-м раствором хлористоводородной кислоты. Оценивали характер отложения и распределения кальциевых депозитов, их количество в поле зрения и средние размеры, особенности локализации в тканях почки.

Морфометрические исследования проводили с помощью аппаратно-программного комплекса, состоящего из цифровой камеры VIDI CAM (Россия), адаптированной к световому микроскопу Nikon Eclipse E200 (Китай) при увеличении ×400 и ×1000, персонального компьютера и лицензионного программного обеспечения для морфометрического анализа ВидеоТест-Морфология 5.2.

Результаты морфометрических исследований представлены в виде среднего значения (M) и стандартного отклонения среднего (m). Оценку межгрупповых различий проводили по критерию Данна и Манна-Уитни с использованием пакета программ SigmaStat 3.5 для Windows, Systat Software, Inc., США, 2006. Различия признавали значимыми при $p<0,05$.

Результаты и обсуждение

В результате шестинедельного введения этиленгликоля в почках крыс контрольной группы развивался выраженный оксалатный нефролитиаз, что подтверждалось характерными морфологическими признаками. При окраске гематоксилином и эозином гистологических препаратов почек животных контрольной группы эпителий канальцев находился в состоянии гидропической, гиалиново-капельной дистрофии и некробиоза. Апикальный край клеток разрушен, щеточная кайма не видна. Большинство канальцев кистозно растянуты, клетки выстилающего канальцы нефротелия уплощены и атрофичны. Вокруг канальцев определялась выраженная воспалительная лимфоплазмоцитарная инфильтрация. Сосуды находились в состояния полнокровия (рисунок 1).

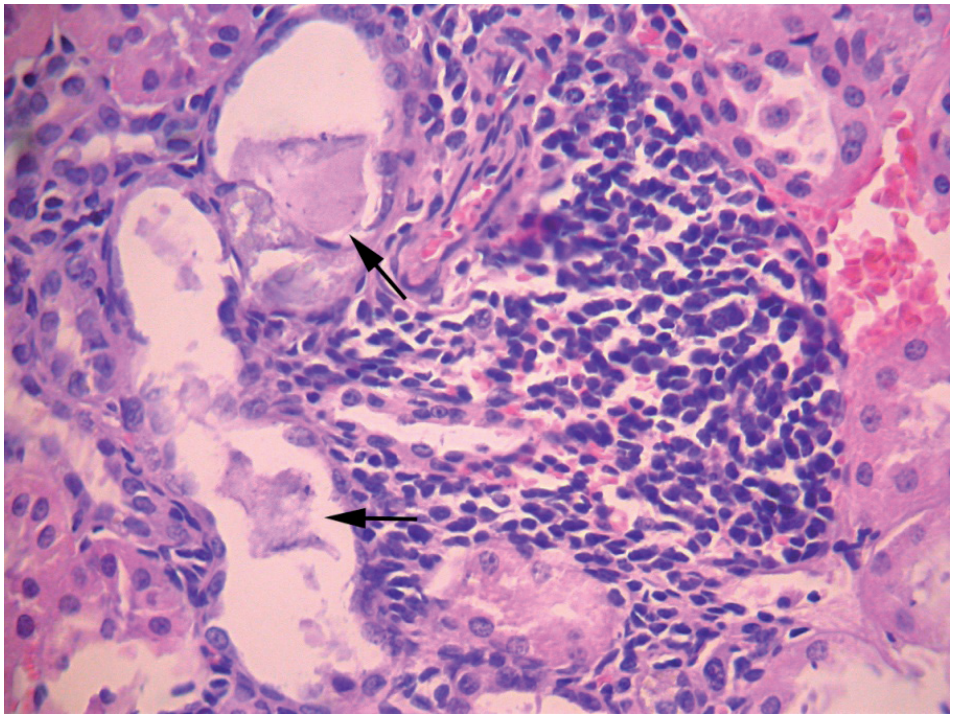

Рисунок 1 – Отложения крупных депозитов в просветах канальцев (показаны стрелками). Экспериментальный нефролитиаз. Окраска гематоксилином и эозином. Увеличение ×400.

При окрашивании метенамин-серебром базальные мембраны канальцев выглядели утолщенными. При окраске по Коссу в цитоплазмах клеток эпителия канальцев в различном количестве, поодиночке или группами, обнаружены кальциевые депозиты коричневато-черного цвета различной формы и размера. Крупные образования зафиксированы в просветах канальцев. Непосредственно в цитоплазме клеток отмечено формирование крупных микролитов из более мелких и выход конкрементов в просвет канальца (рисунок 2). В просветах канальцев число депозитов в поле зрения при увеличении ×1000 варьировалось от 1 до 4 и в среднем составляло 2,6±0,5. По результатам компьютерной морфометрии площадь депозитов составляла от 0,95 мкм^2 до 41,8 мкм^2 и в среднем равнялась 11,5±1,7 мкм^2 (таблица 1).

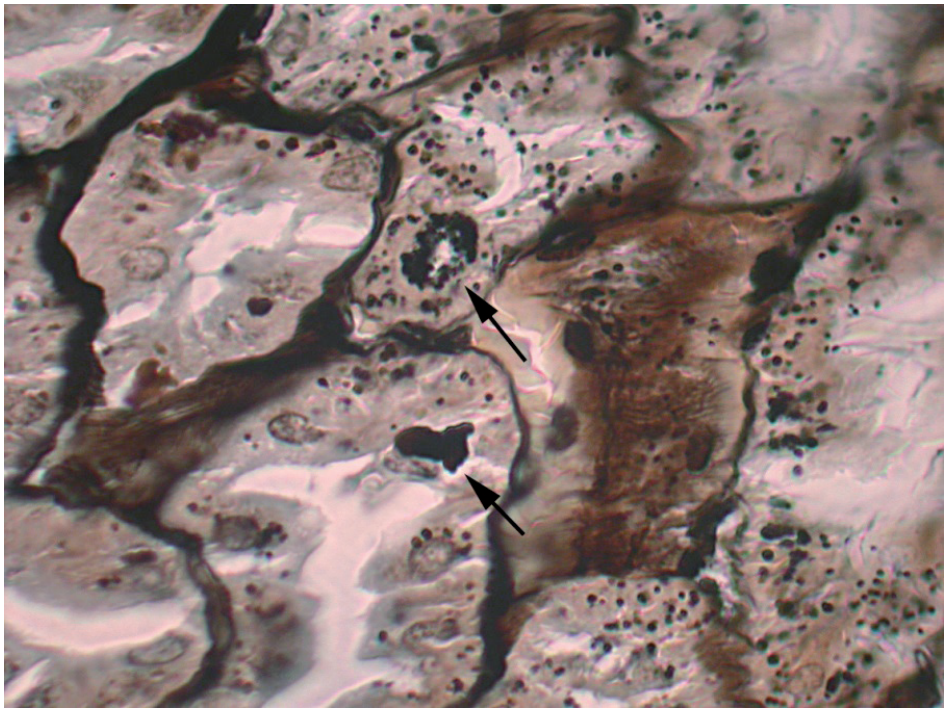

Рисунок 2 – Формирование крупных депозитов из более мелких непосредственно в цитоплазме и выход конкремента в просвет канальца (показано стрелками). Экспериментальный нефролитиаз. Окраска метенамин-серебром. Увеличение ×1000.

Таблица 1

Количество и площадь депозитов в канальцах крыс на фоне введения настоя подмаренника настоящего травы (1:10)

Группа исследования	Число крупных депозитов в просвете канальцев	Площадь депозита, мкм^2
Контрольная группа	2,6±0,5	11,5±1,7
Опытная группа	1,5±0,3	4,2±1,5*
		$p_к$=0,004

Примечания: * – различия статистически значимы по сравнению с показателями контрольной группы, $p_к$ – уровень статистической значимости различий в опытной и контрольной группах.

Анализ распределения депозитов в зависимости от их площади демонстрирует доминирование крупных микролитов площадью более 3,0 мкм^2, доля которых составляет 66% от общего количества образований данной локализации. Депозиты меньшей площади распределены следующим образом: 14% кальциевых депозитов площадью от 1,46 мкм^2 до 3,0 мкм^2 и 20% мелких депозитов площадью от 0,2 мкм^2 до 1,45 мкм^2. Гистограмма распределения депозитов камней сдвинута вправо с пиком распределения в области площади камней 3,1 мкм^2 и более (до 66%), что может свидетельствовать об активном камнеобразовании (рисунок 3).

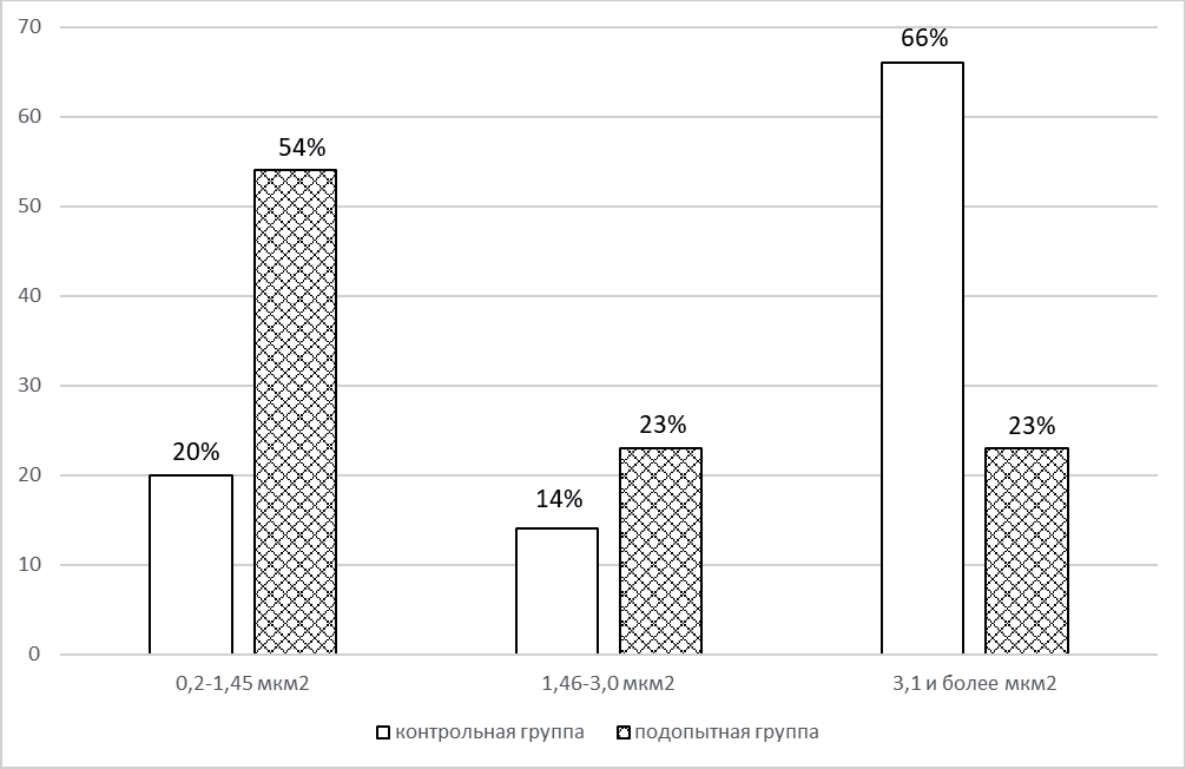

Рисунок 3 – Распределение депозитов в почках в зависимости от площади в контрольной группе и опытной группе исследования. По оси абсцисс – площадь депозита, мкм^2; по оси ординат – процентное содержание, %.

На гистологических препаратах почек крыс, получавших настой подмаренника настоящего, наблюдали явления очаговой гиалиново-капельной дистрофии. При этом у большинства клеток сохранен апикальный край, а на большинстве участков отчетливо видна щеточная кайма. Кистозно растянуты только канальцы, содержащие депозиты камней; клетки нефротелия уплощены и атрофичны. Вокруг пораженных канальцев определялась слабо выраженная воспалительная инфильтрация, состоящая из лимфоцитов и плазматических клеток (рисунок 4). Сосуды находились в состоянии умеренного полнокровия.

При окрашивании метенамин-серебром базальные мембраны канальцев имели очаговые утолщения. При окраске по Коссу в цитоплазмах клеток эпителия канальцев в различном количестве, поодиночке и небольшими группами, располагались коричневато-черного цвета мелкие кристаллы депозитов округлой или овальной формы. В просветах канальцев определяли единичные отложения небольших депозитов камней (рисунок 5).

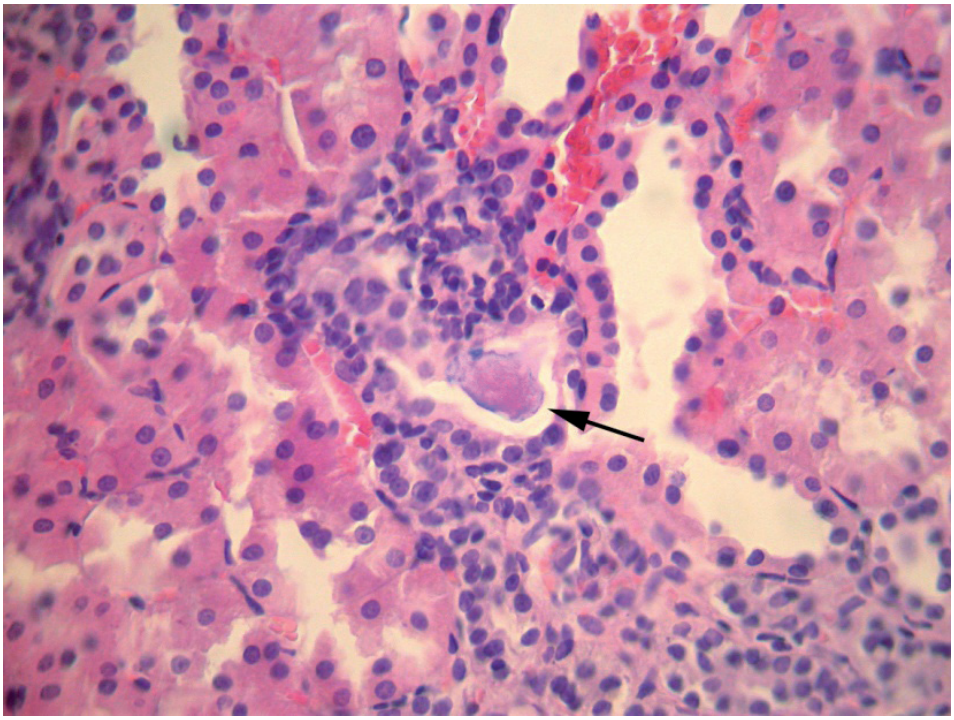

Рисунок 4 – Единичные небольшие депозиты в просветах канальцев (показано стрелкой). Экспериментальный нефролитиаз после лечения отваром подмаренника настоящего травы (1:10). Окраска гематоксилином и эозином. Увеличение ×400.

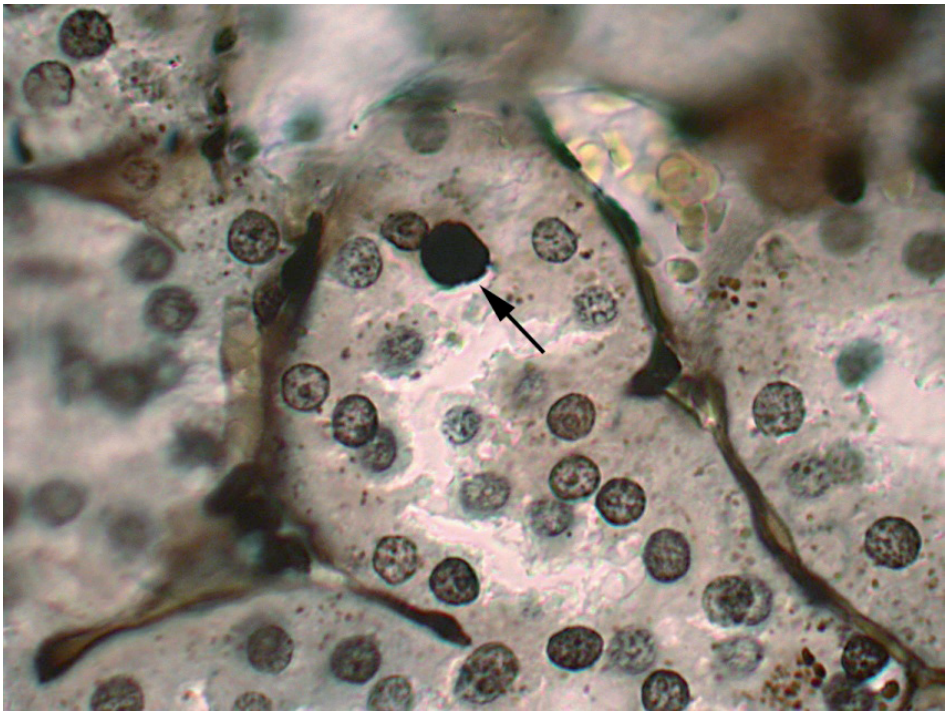

Рисунок 5 – Единичный крупный депозит в просвете канальца (показан стрелкой). Экспериментальный нефролитиаз после лечения отваром подмаренника настоящего травы (1:10). Окраска метенамин-серебром. Увеличение ×1000.

Количество депозитов в группе лечения по сравнению с контрольной группой уменьшалось на 42% и в среднем составляло 1,5±0,3. Замедление литогенеза у крыс данной группы подтверждается достоверным уменьшением площади депозитов более чем в 2,7 раза ($p<0,01$) (таблица 1).

Отмечены изменения в распределении обнаруженных микролитов в зависимости от площади: доля крупных депозитов площадью более 3,0 мкм^2 уменьшилась почти втрое по сравнению с аналогичным показателем нелеченных животных: от 66 до 23,1%. Происходило перераспределение численности мелких

и средних микролитов на фоне применения водных извлечений травы подмаренника настоящего. В 26,1% наблюдений обнаруживали депозиты площадью от 1,46 мкм^2 до 3,0 мкм^2. Дезагрегация крупных микролитов приводила к росту доли мелких (от 0,2 мкм^2 до 1,45 мкм^2) до 53,8% по сравнению с аналогичным показателем 20% в контрольной группе, что нашло отражение в сдвиге максимума распределения на упомянутой гистограмме в сторону мелких микролитов площадью от 0,2 мкм^2 до 1,45 мкм^2 (рисунок 3).

Согласно результатам проведенного исследования, на исходе шестой недели развития оксалатного нефролитиаза крыс, индуцированного длительным непрерывным применением 1%-ого раствора этиленгликоля в виде питья ad libitum, зарегистрированы морфологические признаки литогенных процессов, что подтверждено формированием кальций-позитивных образований различных размеров от 0,2 до 3,0 и более мкм^2 с преимущественной локализацией в области почечного сосочка.

Настой подмаренника настоящего травы (1:10) в режиме трехнедельного лечения на фоне продолжающейся этиленгликольной интоксикации препятствует образованию новых депозитов и формированию имеющихся. Замедление процессов ренального литогенеза, инициированное биологически активными веществами подмаренника настоящего, морфологически подтверждается уменьшением количества депозитов и их размеров по сравнению с показателями литогенизированных крыс. Перераспределение состава депозитов с доминированием более мелких и дезагрегацией крупных депозитов под действием фитокомплекса подмаренника свидетельствует о влиянии БАВ растения на соотношение интенсивности процессов нуклеации и роста кристаллов оксалата кальция в патологическом очаге, что превращает подмаренник настоящий в привлекательный антилитогенный агент с точки зрения патогенетической терапии МКБ [8].

Одним из факторов, обеспечивающих вторичную гиперсатурацию мочи в процессе литогенеза, является определенное соотношение ионов кальция и цитрат-ионов [10]. Надземная часть растения содержит значительные количества лимонной кислоты, а группа полифенольных соединений подмаренника эффективна при патологиях, связанных с нарушениями всасывания кальция [7, 11]. Логично предположение об ингибирующем влиянии подмаренника настоящего на уровень пересыщения мочи ионами-литогенами, в первую очередь, кальция и оксалатами, за счет конкурирующего хелатирования ионов кальция цитратами, а также о воздействии на транспорт ионов кальция в почечных канальцах [10, 12].

Процессы литогенеза ассоциированы с воспалительным процессом, поэтому закономерно зарегистрированное после курса лечения фитопрепаратом уменьшение явлений воспаления, а также восстановление структуры и функции почечного эпителия [13].

Заключение

Таким образом, проведенное морфологическое исследование в области фармакокоррекции экспериментального оксалатного нефролитиаза доказывает эффективность препаратов надземной части подмаренника настоящего в фитотерапии МКБ и определяет целесообразность дальнейших исследований по оценке отдельных видов биологической активности, имеющих патогенетическое значение в фармакокоррекции нефропатологии различного генеза.

Конфликт интересов. Авторы заявляют об отсутствии конфликта интересов.

Список литературы:

1. Капсаргин Ф.П., Гульман М.И., Неймарк А.И. К вопросу о выборе рационального метода лечения нефролитиаза. *Урология*. 2010; 3:26-30.

2. Брюханов В.М., Жарикова Г.В. Современные представления о методах лечения мочекаменной болезни. *Бюллетень медицинской науки*. 2018; 1:42-54.

3. Ермоленко Т.И. Перспективы применения фитопрепаратов в лечении мочекаменной болезни. *Научные ведомости БелГУ. Серия: Медицина. Фармация*. 2014; 27:205-211.

4. Ткачук В.Н., Аль-Шукри С.Х. Опыт применения фитотерапии у больных нефролитиазом после дистанционной ударно-волновой литотрипсии. *Урология.* 2011; 5:8-10.

5. Мазко О.Н., Макарова О.Г., Кирьякова В.О., Пашков А.П. Противовоспалительная активность настоя подмаренника настоящего травы. *Бюллетень медицинской науки*. 2017; 2:11-13.

6. Тиктинский О.Л., Александров В.П. *Мочекаменная болезнь*. СПб.: Питер, 2000. 384.

7. Старчак Ю.А. Фармакогностическое изучение растений рода подмаренник: автореф. дис. ... канд. фармацевт. наук: 15.00.02 / Ю.А. Старчак; ГОУ ВПО «Курский государственный медицинский университет» Федерального агентства по здравоохранению и социальному развитию. Курск, 2009: 24.

8. Жариков А.Ю., Зверев Я.Ф., Брюханов В.М., Лампатов В.В. Механизм формирования кристаллов при оксалатном нефролитиазе. *Нефрология*. 2009; 13 (4): 37-50.

9. Жариков А.Ю., Брюханов В.М., Зверев Я.Ф., Лампатов В.В. Современные методы моделирования оксалатного нефролитиаза. *Нефрология*. 2008; 2 (4):33-36.

10. Зверев Я.Ф., Брюханов В.М., Лампатов В.В., Жариков А.Ю. Современные представления о роли физико-химических факторов в патогенезе кальциевого нефролитиаза. *Нефрология.* 2009; 13 (1):39-50.

11. Малашихин А.А., Сбежнева В.Г. Использование подмаренника настоящего в комплексном лечении псориаза. *Врач скорой помощи*. 2009; 11:42-44.

12. Шпоть Е.В., Султанова Е.А. Цитратная терапия мочекаменной болезни. *Фарматека*. 2012; 4:68-71.

13. Кочкаров М.Х., Шевченко А.М. Препараты минерального и растительного происхождения, используемые для лечения и профилактики мочекаменной болезни. *Фармация и фармакология*. 2015; 6 (13):5-11.

Контактные данные

Автор, ответственный за переписку: Азарова Ольга Васильевна, д.б.н., профессор кафедры общей и биологической химии, клинической лабораторной диагностики Алтайского государственного медицинского университета, г. Барнаул.
656038, г. Барнаул, пр. Ленина, 40.
Тел.: (3852) 566938; +79132764320.
E-mail: kunaza00@mail.ru

Информация об авторах

Мазко Олеся Николаевна, к.б.н., старший научный сотрудник лаборатории биомедицины Центра медико-биологических исследований Алтайского государственного медицинского университета, г. Барнаул.
656038, г. Барнаул, ул. Папанинцев, 126.
Тел.: (3852) 566891.
E-mail: olesia.mazko@yandex.ru

Макарова Олеся Геннадьевна, к.ф.н., старший научный сотрудник лаборатории биомедицины Центра медико-биологических исследований Алтайского государственного медицинского университета, г. Барнаул.
656038, г. Барнаул, пер. Некрасова, 65.
Тел.: (3852) 566893.
E-mail: olesia552@mail.ru

Бобров Игорь Петрович, старший научный сотрудник морфологической лаборатории Центра медико-биологических исследований Алтайского государственного медицинского университета, г. Барнаул.
656050, г. Барнаул, ул. Юрина, 168Н.
Тел.: (3852) 566945.
E-mail: science@agmu.ru

Жарикова Ганна Викторовна, преподаватель кафедры общей и биологической химии, клинической лабораторной диагностики Алтайского государственного медицинского университета, г. Барнаул.
656038, г. Барнаул, ул. Папанинцев, 126.
Тел.: (3852) 566938.
E-mail: ganna1704@mail.ru

Кореновский Юрий Владимирович, к.м.н., заведующий кафедрой общей и биологической химии, клинической лабораторной диагностики Алтайского государственного медицинского университета, г. Барнаул.
656038, г. Барнаул, пр. Ленина, 40.
Тел.: (3852) 566938.
E-mail: timidin@gmail.com

Кальницкий Артем Сергеевич, студент фармацевтического факультета Алтайского государственного медицинского университета, г. Барнаул.
656038, г. Барнаул, пр. Ленина, 40.
Тел.: (3852) 566862.
E-mail: science@agmu.ru