УДК 616.613-003.7-089.81
DOI 10.31684/25418475-2022-4-77

СТАНДАРТНАЯ БЕЗДРЕНАЖНАЯ НЕФРОЛИТОТРИПСИЯ ПРИ КОРАЛЛОВИДНЫХ КАМНЯХ ПОЧЕК (КЛИНИЧЕСКИЙ СЛУЧАЙ)

[1]Красноярский государственный медицинский университет имени профессора В.Ф. Войно-Ясенецкого, г. Красноярск (КрасГМУ)
Россия, 660022, Красноярский край, г. Красноярск, ул. Партизана Железняка, зд. 1
[2]ЧУЗ «Клиническая больница «РЖД-Медицина» г. Красноярск
Россия, 660058, Красноярский край, г. Красноярск, ул. Ломоносова, 47

Бережной А.Г.[1,2], Дунаевская С.С.[1,2], Ершов А.В.[1,2]

Резюме
Усовершенствование методики и появление более совершенных технологий фрагментации конкрементов привели к тому, что перкутанная нефролитотрипсия (ПНЛТ) в настоящее время является первой линией при элиминации камней в почках и верхних отделах мочеточника согласно рекомендациям Европейской ассоциации урологов (EAU 2022). При проведении стандартной ПНЛТ после основного оперативного этапа (удаления конкремента) выполняется нефростомия. В последующие годы была введена бездренажная ПНЛТ с установкой мочеточникового стента после операции. Однако, наличие стента часто связано с возникновением различных стент-ассоциированных симптомов, таких как: дизурия, никтурия, болевой синдром и гематурия. С недавнего времени была внедрена более продвинутая технология, называемая «total tubeless» или полностью бездренажная ПНЛТ, при которой нефростомический дренаж, мочеточниковый стент или катетер и вовсе не устанавливаются по окончании оперативного лечения. Бездренажная методика безопасна и эффективна даже для пациентов с коралловидной формой нефролитиаза. Используя данный метод можно добиться уменьшения болевого синдрома, меньшей потребности в анальгезии после операции, быстрой активизацией пациента и сокращением сроков пребывания в стационаре. Мы считаем, что физиологически перистальтирующий мочеточник является лучшим трубчатым дренажом. Приводится клинический случай проведения бездренажной перкутанной нефролитотрипсии (размер тракта 24Fr) полного коралловидного камня с установкой мочеточникового стента.
Ключевые слова: *уролитиаз, коралловидный нефролитиаз, перкутанная нефролитолапаксия, бездренажная ПНЛТ.*

STANDARD TUBELESS NEPHROLITHOTRIPSY OF STAGHORN KIDNEY STONES (CLINICAL CASE)

[1]Professor V.F. Voino-Yasenetsky Krasnoyarsk State Medical University, Krasnoyarsk (KrasSMU)
Russia, 660022, Krasnoyarsk Krai, Krasnoyarsk, Partizan Zheleznyak St., bld. 1
[2]Private Healthcare Institution "Clinical Hospital" Russian Railways-Medicine" of Krasnoyarsk", Krasnoyarsk
Russia, 660058, Krasnoyarsk Krai, Krasnoyarsk, 47 Lomonosova St.

Berezhnoy A.G.[1,2], Dunaevskaya S.S.[1,2], Ershov A.V.[1,2]

Abstract
The improvement of the technique and emergence of better nodule fragmentation technologies have led to percutaneous nephrolithotripsy (PNLT) currently being the first line in the elimination of kidney stones and upper ureters according to the recommendations of the European Association of Urologists (EAU 2022). Nephrostomy is performed after the main operative stage (concrement removal) during standard PNLT. In subsequent years, a drainage-free PNLT was introduced with the installation of a ureter stent after surgery. However, the presence of a stent is often associated with the occurrence of various stent-associated symptoms, such as: dysuria, nocturia, pain syndrome and hematuria. More recently, a more advanced technology called "total tubeless" or completely lazy PNLT has been introduced, in which nephrostomic drainage, ureteric stent or catheter are not installed at all at the end of surgical treatment. The lazy technique is safe and effective even for patients with the coral-shaped form of nephrolithiasis. Using this method, it is possible to achieve a reduction in pain syndrome, less need for analgesia after surgery, rapid activation of the patient and a reduction in the length of hospital stay. We believe that the physiologically peristaltic ureter is the best tubular drainage. A clinical case is presented for conducting deciduous percutaneous nephrolithotripsy (24Fr tract size) of a complete coral stone with the installation of a ureter stent.
Keywords: *urolithiasis, coral-shaped nephrolithiasis, percutaneous nephrolitholapaxis, drainage-free PNLT.*

Мочекаменная болезнь (МКБ) была и остается актуальной социально-значимой проблемой современной урологии. Несмотря на большие успехи в области малоинвазивного хирургического лечения мочекаменной болезни, к сожалению, в нашей стране заболеваемость нефролитиазом продолжает неуклонно расти, обуславливая ощутимую финансовую нагрузку на государственную систему здравоохранения и становясь причиной значительных экономических убытков в связи с нарушением трудоспособности наших граждан. В настоящее время в профессиональном сообществе сложился твердый консенсус о том, что для исправления ситуации особое внимание должно быть уделено в том числе и оптимизации хирургического лечения МКБ, которое способно сократить пребывание пациентов в стационаре, а также снизить риски ранних послеоперационных осложнений [1-4].

Поскольку «традиционная» люмботомия в большинстве случаев превышает травматичность основного этапа операции, поэтому в настоящий момент полостные оперативные вмешательства в лечении уролитиаза рассматриваются крайне редко. Перкутанные эндоскопические операции нашли широкое применение в урологии [6]. С момента своего появления в 1976 году чрескожная нефролитолапаксия претерпела значительные изменения в результате постоянного поиска улучшений в технологии и хирургических навыках для минимизации болевого синдрома и ранних послеоперационных осложнений [7]. Роль нефростомического катетера для дренирования после перкутанной нефролитотрипсии (ПНЛТ) в последние годы стала предметом дискуссий. Установка дренажной трубки через нефростомический тракт была неотъемлемой частью стандартных перкутанных операций исходя из убеждения, что дренаж обеспечивает гемостаз вдоль всего рабочего канала, а также предотвращает экстравазацию мочи и поддерживает адекватное дренирование почки после операции [8]. Однако, понимание того, что послеоперационная боль после перкутанных операций в значительной мере вызывается нефростомическими катетерами, а сами дренажи являются входными воротами для инфекции, побуждает специалистов использовать дренажи меньшего размера и внедрять «бездренажную» ПНЛТ, при которой вместо нефростомы производится внутреннее дренирование мочеточниковым стентом или катетером.

Особую роль в решении так называемого «бездренажного» вопроса играет конечно же, миниатюризация перкутанного доступа, позволяющего в настоящее время заканчивать оперативное пособие без использования какого бы то ни было наружного дренирования, а использование различных внутренних стентов значительно упрощает дальнейшее ведение оперированных пациентов [9].

Термин «tubeless» или перкутанная нефролитотрипсия без использования наружного дренирования все больше встречается в исследованиях современных авторов. Впервые данную технику описал апологет перкутанной хирургии Джон Уикхам (J. Wickham) в 1984 году. Он опубликовал исследование, где описал проведение ПНЛТ без какого-либо дренирования у 100 пациентов, при этом он отмечал, что процедура абсолютно безопасна в плане послеоперационных осложнений, а пациенты могут быть выписаны практически на следующий день [10]. Сроки же общего восстановления были в 2,5 раза короче, чем при стандартной ПНЛТ (5 суток, против 14 суток).

Однако, впоследствии Говард Уинфилд (H. Winfield) сообщил о двух пациентах с кровотечением, которым производилось не только восстановление нефростомического дренажа, но и потребовалась гемотрансфузия. В своей работе от 1986 года он рекомендовал устанавливать нефростому и решать вопрос об её удалении только по истечении первых 24-48 ч после операции, что впоследствии стало стандартной практикой для ПНЛТ во всем мире [11].

В 1997 году Гарри Беллман (G. Bellman) впервые вводит термин «tubeless» в своем исследовании, а также отмечает преимущества: время госпитализации, требования к обезболиванию, время возвращения к нормальной деятельности и стоимость были значительно меньше с помощью данной техники [12].

Кандела (J. Candela) и соавт. в 1997 году рассчитали экономическую эффективность бездренажной ПНЛТ, общая стоимость которой практически в два раза ниже, чем для традиционной ПНЛТ, за счет меньшего пребывания пациента в стационаре, а также отсутствия необходимости в дополнительных лечебных мероприятиях [13].

N. Iqbal и соавт. в 2018 году сравнили эффективность и безопасность бездренажной чрескожной нефролитолапаксии и мини-перкутанной нефролитотрипсии (12 Fr) у детей с нефролитиазом [14]. Исследование показало, что не было никаких различий в раннем послеоперационном периоде между двумя группами пациентов, как в сроках пребывания в стационаре, так и «stone free rate» (SFR) и осложнениях после ПНЛТ ($p>0,05$). Среднее снижение уровня гемоглобина составило 0,7±0,1 г/л и 1,3±0,2 г/л соответственно ($p=0,01$).

I. Singh и соавт. в 2008 году оценили выраженность послеоперационного болевого синдрома, а также потребность в анальгезии, пребывание в стационаре, время возвращения на работу и другие параметры у пациентов, перенесших

бездренажную ПНЛТ с использованием мочеточникового стента и стандартную ПНЛТ [13]. Средний возраст, количество камней и предоперационные показатели гемоглобина, мочевины крови и креатинина сыворотки существенно не отличались между двумя группами. Однако время операции (p<0,001), потребность в обезболивании (p<0,001), а также пребывание в стационаре и время для возвращения к нормальной деятельности (p<0,001) были значительно ниже в группе бездренажной ПНЛТ.

Размер конкрементов, при котором возможно проведение перкутанных операций без наружного дренирования в течение 25 лет остается предметом научных споров. Индийскими специалистами в 2021 году произведена оценка результатов бездренажной мини-перкутанной нефролитотомии для удаления крупных (более 20 мм) конкрементов почек [15]. В работу были включены пациенты, которым проведена одномоментная бездренажная мини-ПНЛТ (размер рабочего хода от 16 Fr до 20 Fr). SFR означало полное отсутствие или резидуальные фрагменты менее 4 мм в диаметре. Осложнения регистрировались и классифицировались в соответствии с модифицированной классификацией Clavien-Dindo. SFR составил 87,6%. Частота осложнений была минимальна и составила 8,4%, I-II ст. в 7,5%, III ст. в 0,9%. В трех случаях, что составило 1,3% от общего количества пациентов, потребовалась гемотрансфузия.

Осуществимость бездренажной ПНЛТ при коралловидном нефролитиазе была исследована в работе, проведенной в Южной Корее [16]. Цель исследования состояла в том, чтобы изучить и сравнить результаты традиционной ПНЛТ и бездренажной ПНЛТ. В общей сложности в исследовании приняли участие 165 пациентов. Традиционный подход был предпочтителен для 106 пациентов, а бездренажной - для 59. Не было никаких существенных различий между двумя группами с точки зрения пола, возраста, ИМТ, размерами камней. Диагностировали SFR в 78% у пациентов, перенесших бездренажную PCNL, это же значение составило 69,8% у пациентов, перенесших традиционный подход. Интересным моментом было то, что при сравнении таких осложнений, как острый пиелонефрит, кровотечение, существенных различий обнаружено не было. Они пришли к выводу, что бездренажная ПНЛТ у пациентов с коралловидными камнями имела такие же результаты, что и при традиционном подходе и могут быть предпочтительными у части пациентов.

Далее приводим клинический случай выполнения бездренажной ПНЛТ у пациента с коралловидным камнем.

Клинический пример

Пациент Д. (И\Б № 120680) 65 лет поступил в отделение ЧУЗ «КБ «РЖД-Медицина» г. Красноярск в июле 2022 года с жалобами на болевой синдром в левой поясничной области. Периодически гематурия при повышенном потреблении жидкости или физической нагрузке. В анамнезе дважды (2000г., 2010г.) люмботомия слева, пиелолитотомия по поводу конкрементов левой почки. По данным комплексного урологического обследования диагностирован коралловидный камень левой почки размерами 4,5х2,8см, а также множественные камни нижней, средней и верхней группах чашечек размерами от 0,6см до 1,0см, плотность конкрементов порядка 2200Hu. Гидронефроз слева. Справа функция и уродинамика не нарушены (рис. 1).

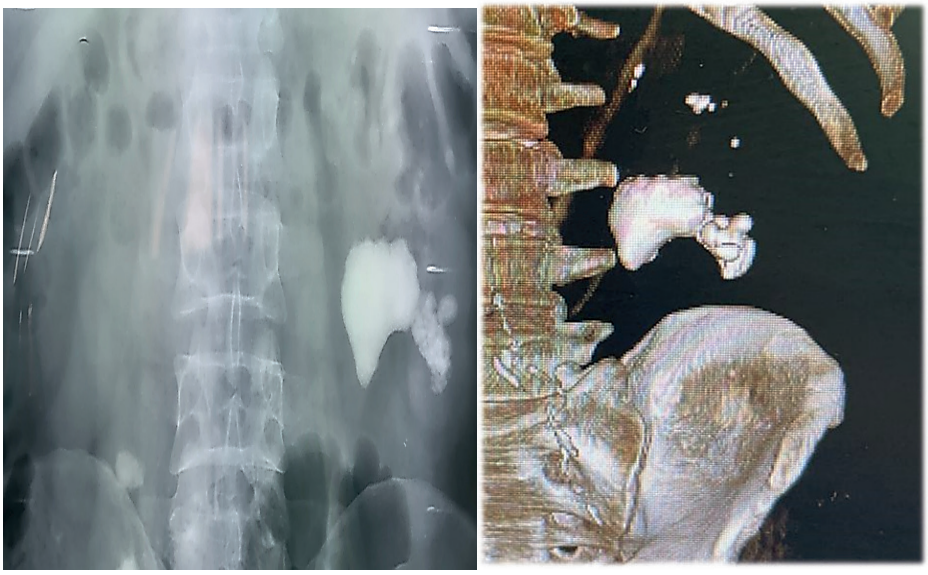

Рисунок 1. Слева: обзорная урография, коралловидный конкремент левой почки, множественные конкременты в проекции нижней группы чашечек. Справа: МСКТ почек с 3D моделированием. Коралловидный камень левой почки, конкременты нижней, средней и верхней группах чашечек.

Диагноз: «МКБ. Коралловидный камень левой почки. Гидронефроз слева. Хронический калькулезный пиелонефрит слева». Лабораторные исследования крови выявили: Hb120г/л, лейкоциты 6,10х10^9/л, эритроциты 4,48х10^{12}/л, тромбоциты 324 х10^9/л, СОЭ – 18 мм/час, креатинин - 143 мкмоль/л, мочевина - 5,60 ммоль/л, С-реактивный белок 4,02 мг/л.

Учитывая наличие множественных конкрементов левой почки, а также отсутствие данных за активный воспалительный процесс, пациенту произведена бездренажная перкутанная нефролитолапаксия слева. ПНЛТ (размер тракта 24 Fr) произведена нами в один этап в рентгенооперационной на рентгеннегативном столе. Оперативное лечение проводилось под интубационным наркозом в положении пациента на животе (prone position), начиная с цистоскопии, катетеризации мочеточника на стороне хирургического интереса.

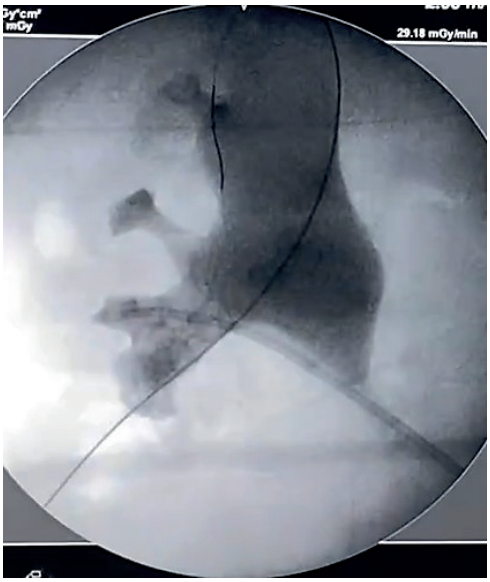

Рисунок 2. Пункция полостной системы почки, вход – нижняя группа чашечек.

Затем после создания принудительной дилатации чашечно-лоханочной системы (ЧЛС) почки производилась пункция и формирование рабочего (нефростомического) канала к камням.

Мы убеждены, что пункция ЧЛС является самым ответственным этапом в любой перкутанной операции (рис. 2). Хороший рабочий ход – безопасный и эффективный. Успех всего мероприятия зависит от главного этапа – пункции, при которой необходимо придерживаться двух основных моментов:

1) свести попытки пункций полостной системы почки до минимума;

2) проведение пункционной иглы следует производить только через основание чашечки, а затем стараться провести иглу через шейку чашечки.

Данные факторы позволяют предупредить интраоперационное кровотечение, и, соответственно, в дальнейшем получить хорошую эндоскопическую картину полостной системы во время основного этапа операции – литотрипсии.

Затем проводилась струна-проводник и осуществлялось двухшаговое бужирование (Fr 14, Fr 24), тем самым формировался рабочий канал (рис. 3).

Рисунок 3. Интраоперационная картина, сформирован рабочий ход через нижнюю группу чашечек, этап литотрипсии.

Ввиду больших размеров конкрементов высокой рентгенологической плотности при выполнении нефролитотрипсии использовались два вида контактных литотрипторов: комбинированный механический и ультразвуковой литотриптор Shockpulse-SE (Olympus™) и баллистический литотриптор Stone Breaker (Cook Medical™).

После литотрипсии, элиминации конкрементов произведена контрольная инспекция ЧЛС и поиск резидуальных фрагментов (рис. 4). Важный этап – осмотр рабочего канала и определение показаний к «бездренажному» окончанию операции. На наш взгляд, для этого должны быть соблюдены следующие моменты: отсутствие резидуальных фрагментов и выраженного кровотечения либо крупных сгустков крови внутри полостной системы почки; нет повреждения ЧЛС (перфорация и т.д.); не потребуется «second look».

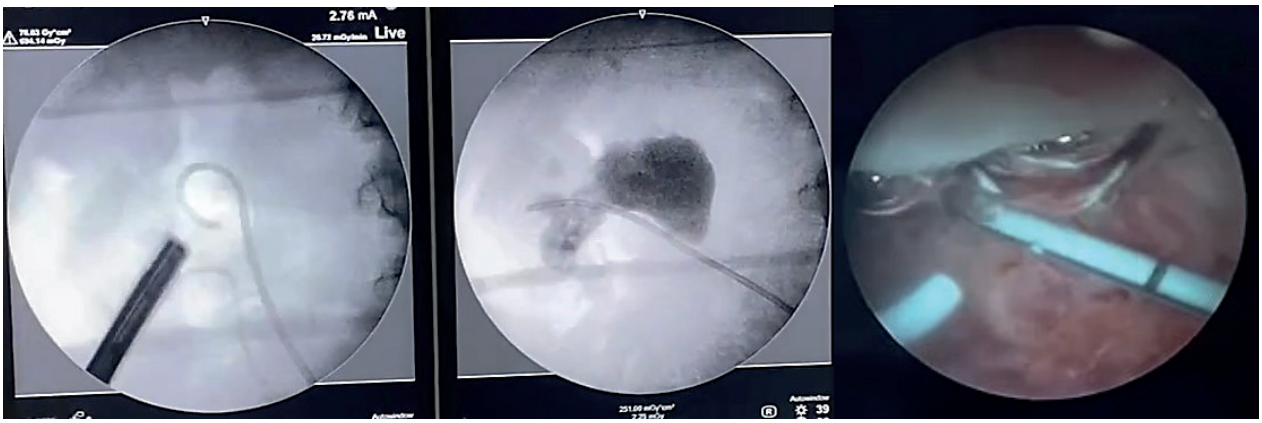

Рисунок 4. Интраоперационная картина, антеградное проведение мочеточникового стента, контрольный осмотр полостной системы почки на предмет резидуальных фрагментов.

Интраоперационная кровопотеря составила менее 40мл. Операцию закончили антеградной установкой мочеточникового стента 7 Fr дренажа (рис. 5). Время операции составило 110 минут.

Рисунок 5. Внешний осмотр рабочего канала, ушивание нефростомического свища.

Рисунок 6. МСКТ почек с 3D моделированием на вторые сутки после операции: резидуальных фрагментов не определяется, положение мочеточникового стента удовлетворительное.

При проведении контрольного МСКТ почек с 3D моделированием на вторые сутки после операции в чашечно-лоханочной системе резидуальных фрагментов не обнаружено (рис. 6). Пациент выписан на амбулаторное лечение на шестые сутки.

Выбор метода дренирования при перкутанных операциях, безусловно, оказывает влияние на течение послеоперационного периода. Бездренажная ПНЛТ или одна из ее модификаций с использованием альтернативной формы внутреннего дренирования, может быть использована с благоприятным исходом у части пациентов, с потенциальными преимуществами снижения болевого синдрома после операции, а также уменьшения необходимости обезболивания и пребывания в стационаре.

Выводы

1. Бездренажная ПНЛТ является эффективной и безопасной процедурой для лечения камней в почках в отдельных случаях.

2. Используя данную методику, можно добиться уменьшения послеоперационного болевого синдрома и более короткого пребывания в стационаре по сравнению с традиционной ПНЛТ.

3. В будущем бездренажный подход может оказаться более приемлемым для пациентов, чем стандартная ПНЛТ, с точки зрения меньшего времени пребывания в больнице и меньшей потребности в анальгетиках.

Конфликт интересов. Авторы заявляют об отсутствии конфликта интересов.

Список литературы:

1. Bhat S., Lal J., Paul F. A randomized controlled study comparing the standard, tubeless, and totally tubeless percutaneous nephrolithotomy procedures for renal stones from a tertiary care hospital. Indian J Urol. 2017; 33(4): 310-314. doi:10.4103/iju.IJU_52_17.

2. Lehmann K.J., Beiko D. Outpatient tubeless percutaneous nephrolithotomy and concomitant cystolitholapaxy. Can Urol Assoc J. 2014;8(3-4): E179-E180. doi:10.5489/cuaj.1675.

3. Бережной А.Г., Капсаргин Ф.П., Дябкин Е.В. Применение анатомически обоснованного оперативного доступа к верхней трети мочеточника при мочекаменной болезни. Врач-аспирант. 2013;2.1(57):125-130.

4. Бережной А.Г., Дябкин Е.В., Капсаргин Ф.П., Залевский А.А. Топографо-анатомическое обоснование использования оперативного доступа к почке. Новости хирургии. 2012; 4: 75-80.

5. Jones D.J., Russell G.L., Kellett M.J., Wickham J.E. The changing practice of percutaneous stone surgery. Review of 1000 cases 1981-1988. Br J Urol. 1990; 66: 1-5.

6. Бережной А.Г., Дунаевская С.С., Ершов А.В. Клинический пример перкутанной нефролитолапаксии полного коралловидного камня у пациента с поясничной дистопией почки. Сибирское медицинское обозрение. 2021;6(132):94-98.

7. Paul E.M., Marcovich R., Lee B.R., Smith A.D. Choosing the ideal nephrostomy tube. BJU Int. 2003; 92: 672-7.

8. Boylu U. Tubeless percutaneous nephrolithotomy: a prospective feasibility study and review of previous reports. BJU Int. 2006; 97: 868, doi:10.1111/j.1464-410X.2006.06163_3.x.

9. Wickham J.E., Kellett M.J. Percutaneous nephrolithotomy. Br J Urol. 1981; 53(4): 297-299. doi:10.1111/j.1464-410x.1981.tb03181.x.

10. Winfield H.N., Weyman P., Clayman R.V. Percutaneous nephrostolithotomy: Complications of premature nephrostomy tube removal. J Urol. 1986; 136: 77–9.

11. Bellman G.C., Davidoff R., Candela J., Gerspach J., Kurtz S., Stout L. Tubeless percutaneous renal surgery. J Urol. 1997; 157: 1578–82.

12. Candela J., Davidoff R., Gerspach J., Bellman G.C. "Tubeless" percutaneous surgery: a new advance in the technique of percutaneous renal surgery. Tech Urol. 1997; 3(1): 6-11.

13. Iqbal N., Assad S., Hussain I., Hassan Y., Khan H., Farooq M.A., Akhter S. Comparison of outcomes of tubed versus tubeless percutaneous nephrolithotomy in children: A single center study. Turk J Urol. 2018; 44(1): 56-61. doi: 10.5152/tud.2018.19616.

14. Singh I., Singh A., Mittal G. Tubeless percutaneous nephrolithotomy: is it really less morbid? J Endourol. 2008; 22(3): 427-434. doi:10.1089/end.2007.0269.

15. Khadgi S., Darrad M., El-Nahas A.R., Al-Terki A. Tubeless mini-percutaneous nephrolithotomy for renal stones larger than 20 mm. Indian J Urol. 2021;37(1):54-58. doi:10.4103/iju.IJU_271_20.

16. Jou Y.C., Shen C.H., Lin C.T., Cheng M.C., Chen P.C., Tsai Y.S. Safety and efficacy of tubeless percutaneous nephrolithotomy in patients on antiplatelet therapy and cirrhotic patients. Urol Res. 2011; 39(5): 393-396. doi:10.1007/s00240-010-0352-8.

References

1. Bhat S., Lal J., Paul F. A randomized controlled study comparing the standard, tubeless, and totally tubeless percutaneous nephrolithotomy procedures for renal stones from a tertiary care hospital. Indian J Urol. 2017;33(4):310-314. doi:10.4103/iju.IJU_52_17.

2. Lehmann K.J., Beiko D. Outpatient tubeless percutaneous nephrolithotomy and concomitant cystolitholapaxy. Can Urol Assoc J. 2014;8(3-4):E179-E180. doi:10.5489/cuaj.1675.

3. Berezhnoy A.G., Kapsargin F.P., Dyabkin E.V. Application of anatomically justified surgical access to the upper third of the ureter in urolithiasis. Postgraduate Physician. 2013; 2.1(57):125-130. (In Russ.)

4. Berezhnoy A.G., Dyabkin E.V., Kapsargin F.P., Zalevsky A.A. Topographo-anatomical justification for the use of surgical access to the kidney. Surgical News. 2012; 4: 75-80. (In Russ.)

5. Jones D.J., Russell G.L., Kellett M.J., Wickham J.E. The changing practice of percutaneous stone

surgery. Review of 1000 cases 1981-1988. Br J Urol. 1990; 66: 1-5.

6. Berezhnoy A.G., Dunayevskaya S.S., Ershov A.V. Clinical example of percutaneous nephrolitholapaxy of a complete coral stone in a patient with lumbar renal dystopia. Siberian Medical Review. 2021; 6(132): 94-98. (In Russ.)

7. Paul E.M., Marcovich R., Lee B.R., Smith A.D. Choosing the ideal nephrostomy tube. BJU Int. 2003; 92: 672-7.

8. Boylu U. Tubeless percutaneous nephrolithotomy: a prospective feasibility study and review of previous reports. BJU Int. 2006; 97: 868, doi:10.1111/j.1464-410X.2006.06163_3.x.

9. Wickham J.E., Kellett M.J. Percutaneous nephrolithotomy. Br J Urol. 1981; 53(4):297-299. doi:10.1111/j.1464-410x.1981.tb03181.x.

10. Winfield H.N., Weyman P., Clayman R.V. Percutaneous nephrostolithotomy: Complications of premature nephrostomy tube removal. J Urol. 1986; 136: 77–9.

11. Bellman G.C., Davidoff R., Candela J., Gerspach J., Kurtz S., Stout L. Tubeless percutaneous renal surgery. J Urol. 1997; 157: 1578–82.

12. Candela J., Davidoff R., Gerspach J., Bellman G.C. "Tubeless" percutaneous surgery: a new advance in the technique of percutaneous renal surgery. Tech Urol. 1997; 3(1): 6-11.

13. Iqbal N., Assad S., Hussain I., Hassan Y., Khan H., Farooq M.A., Akhter S. Comparison of outcomes of tubed versus tubeless percutaneous nephrolithotomy in children: A single center study. Turk J Urol. 2018; 44(1): 56-61. doi:10.5152/tud.2018.19616.

14. Singh I., Singh A., Mittal G. Tubeless percutaneous nephrolithotomy: is it really less morbid? J Endourol. 2008; 22(3): 427-434. doi:10.1089/end.2007.0269.

15. Khadgi S., Darrad M., El-Nahas A.R., Al-Terki A. Tubeless mini-percutaneous nephrolithotomy for renal stones larger than 20 mm. Indian J Urol. 2021; 37(1): 54-58. doi:10.4103/iju.IJU_271_20.

16. Jou Y.C., Shen C.H., Lin C.T., Cheng M.C., Chen P.C., Tsai Y.S. Safety and efficacy of tubeless percutaneous nephrolithotomy in patients on antiplatelet therapy and cirrhotic patients. Urol Res. 2011; 39(5): 393-396. doi:10.1007/s00240-010-0352-8.

Контактные данные

Автор, ответственный за переписку: Бережной Александр Григорьевич, д.м.н., доцент, Красноярский государственный медицинский университет имени профессора В.Ф. Войно-Ясенецкого, г. Красноярск.
660022, г. Красноярск, ул. Партизана Железняка, д. 1
E-mail: alekb2008@yandex.ru
Тел.: +7(908)2126420
https://orcid.org/0000-0002-7487-8671

Информация об авторах

Дунаевская Светлана Сергеевна, д.м.н., профессор, Красноярский государственный медицинский университет имени профессора В.Ф. Войно-Ясенецкого, г. Красноярск.
660022, г. Красноярск, ул. Партизана Железняка, д. 1
E-mail: vikto-potapenk@yandex.ru
Тел.: +7(905)0873585
http://orcid.org/0000-0003-2820-4737

Ершов Артем Владимирович, к.м.н., ассистент, Красноярский государственный медицинский университет имени проф. В.Ф. Войно-Ясенецкого, г. Красноярск.
660022, г. Красноярск, ул. Партизана Железняка, д. 1
Тел.: +7(905)9737851
E-mail: ershov1989@mail.ru
https://orcid.org/0000-0001-5646-9279

Contact information

Corresponding author: Berezhnoy Alexander Grigorievich, Dr. Sci. (Med.), Associate Professor, Prof. V.F. Voyno-Yasenetsky Krasnoyarsk State Medical University, Krasnoyarsk, Russia.
660022, Krasnoyarsk, Partizan Zheleznyak St., 1
E-mail: alekb2008@yandex.ru
Tel.: +7(908)2126420
https://orcid.org/0000-0002-7487-8671

Author information

Dunaevskaya Svetlana Sergeevna, Dr. Sci. (Med.), Professor, Prof. V.F. Voyno-Yasenetsky Krasnoyarsk State Medical University, Krasnoyarsk, Russia.
660022, Krasnoyarsk, Partizan Zheleznyak St., 1
E-mail: vikto-potapenk@yandex.ru
Tel.: +7(905)0873585
http://orcid.org/0000-0003-2820-4737

Ershov Artem Vladimirovich, Cand. Sci. (Med.), Assistant, Prof. V.F. Voyno-Yasenetsky Krasnoyarsk State Medical University, Krasnoyarsk, Russia.
660022, Krasnoyarsk, Partizan Zheleznyak St., 1
Tel.: +7(905)9737851
E-mail: ershov1989@mail.ru
https://orcid.org/0000-0001-5646-9279

Поступила в редакцию *17.10.2022*
Принята к публикации *02.11.2022*

Для цитирования: Бережной А.Г., Дунаевская С.С., Ершов А.В. Стандартная бездренажная нефролитотрипсия при коралловидных камнях почек (клинический случай). *Бюллетень медицинской науки.* 2022; 4(28): 77-83.

Citation: Berezhnoy A.G., Dunaevskaya S.S., Ershov A.V. Standard tubeless nephrolithotripsy of staghorn kidney stones (clinical case). *Bulletin of Medical Science.* 2022; 4(28): 77-83. (In Russ.)