УДК 616.61-076.5:616-001.18/.19

МОРФОФУНКЦИОНАЛЬНАЯ ХАРАКТЕРИСТИКА ТУЧНОКЛЕТОЧНОЙ ПОПУЛЯЦИИ ПЕЧЕНИ БЕЛЫХ КРЫС ПРИ ГЛУБОКОЙ ИММЕРСИОННОЙ ГИПОТЕРМИИ (ЭКСПЕРИМЕНТАЛЬНОЕ ИССЛЕДОВАНИЕ)

Алтайский государственный медицинский университет, г. Барнаул
Институт молекулярной патологии и патоморфологии Федерального исследовательского центра фундаментальной и трансляционной медицины, г. Новосибирск

Долгатов А.Ю.[1], Бобров И.П.[1], Лепилов А.В.[1], Крючкова Н.Г.[1], Алымова А.А.[1], Лушникова Е.Л.[2], Молодых О.П.[2]

Целью работы являлась оценка морфофункциональной активности тучных клеток (ТК) печени крыс при гипотермии. Исследование выполнено на 20 крысах линии Wistar. Гипотермию моделировали путем помещения животных, находящихся в индивидуальных клетках, в воду температурой 5°С, при температуре окружающего воздуха 7°С. Критерием прекращения воздействия служило достижение животными ректальной температуры 20-25°С, что соответствовало глубокой степени гипотермии. В ходе эксперимента животные были разделены на 4 группы: крысы 1-й группы выводились из эксперимента сразу после прекращения охлаждения; крысы 2-й группы – через 2 суток; крысы 3-й группы – через 7 суток, и крысы 4-й группы – через 14 дней. Результаты исследования показали, что холодовой стресс оказывал выраженное воздействие на ТК печени крыс. На 2-й день эксперимента наблюдали возрастание морфофункциональной активности ТК печени, что совпадало с началом регенерации печеночных клеток. На 7-й день (в период наибольшей активности адаптивных процессов) количественные и морфометрические параметры ТК были наиболее высокими. Активность ТК уменьшалась на 14-й день. Таким образом, гипотермия является мощным активатором морфофункциональной активности тканевых ТК. Внутритканевые ТК могут являться важными факторами активации регенеративных и адаптивных процессов в печени в ответ на повреждающее действие холодового фактора.
Ключевые слова: *гипотермия, печень, тучные клетки, адаптация.*

*The objective of the work was the estimation of the morphofunctional activity of mast cells of rat liver by hypothermia. The research was conducted in 20 Wistar rats. Hypothermia was modeled by means of immersion of the animals, caged individually, into the water of 5° C at the environmental temperature of 7° C. The criteria of the termination of the impact was rectal temperature 20-25 °**C**, that showed the deep stage of hypothermia. During the experiment, the animals were divided into 4 groups. The rats of the 1st group were killed immediately after the termination of cold impact, the animals of the 2nd group were killed 2 days after the experiment, the rats of the 3rd group animals were examined in 7 days and the 4th group animals were studied after 14 days of cold impact. The results of the research showed that the cold stress had an expressed influence on mast cells of rat liver. On the 2nd day of the experiment, the morphofunctional activity of mast cells increased, which coincided with the onset of regeneration of hepatic cells. On the 7th day (in the period of highest activity of adaptive processes) the quantative and morphometric parameters of mast cells were the highest. On the 14th day of the experiment, the activity of mast cells sufficiently decreased. Thus, hypothermia is a potent activator of the morphofunctional activity of tissue mast cells. Interstitial mast cells can be important factors in the activation of regenerative and adaptive processes in the liver in response to the damaging effect of the cold factor.*
Key words: *hypothermia, liver, mast cells, adaptation.*

Несмотря на многочисленные исследования, посвященные гибели людей от холода, диагностика холодовой смерти и смертельной гипотермии продолжает оставаться актуальной. В настоящее время достаточно полно изучены многие аспекты воздействия холода на организм человека, а также разработаны диагностические и дифференциально-диагностические критерии смерти от переохлаждения, однако целостное представление по вопросам компенсаторно-приспособительных процессов и адаптации организма к холодовому фактору в патологической анатомии и судебно-медицинской науке к настоящему моменту отсутствует.

По современным представлениям, тучные клетки (ТК) являются ключевым звеном воздействия на метаболические процессы, и они имеют важное биологическое значение при опухолевом росте, регенерации, адаптации к стрессу и гипоксии [1, 2, 3, 4, 5, 6, 7, 8, 9, 10].

Тучноклеточная популяция в тканях организма представляет собой самостоятельную регуляторную систему. Это утверждение подтверждается тем, что ТК различных тканей

экспериментальных животных системно включаются в приспособительные процессы при действии на него экстремальных факторов. В то же время исследованию значения ТК при гипотермии посвящены лишь единичные работы. Так, показано, что воздействие холодового фактора вызывает возрастание числа ТК и их дегранулирующих форм в коже, скелетной мускулатуре и брыжейке кишечника экспериментальных животных [11, 12, 13].

Целью исследования явилось изучение влияния глубокой иммерсионной гипотермии на морфофункциональную активность тучноклеточной популяции печени крысы в эксперименте.

Материалы и методы

Исследование выполнено на 25 крысах линии Wistar. Гипотермию моделировали путем помещения животных, находящихся в индивидуальных клетках, в воду температурой 5°С, при температуре окружающего воздуха 7°С. Критерием прекращения воздействия служило достижение животными ректальной температуры 20-25°С, что соответствовало глубокой степени гипотермии. Время экспозиции было индивидуальным и в среднем составляло 40±5 мин. В ходе эксперимента крысы были разделены на 4 группы. Животные 1-й группы *(n = 5)* выводились из эксперимента декапитацией сразу после прекращения охлаждения, животные 2-й группы *(n = 5)* – через 2 суток, животные 3-й группы *(n = 5)* – через 7 суток, и животные 4-й группы *(n = 5)* – через 14 суток. Также проводилось морфологическое исследование печени интактных животных *(n = 5)*, которые служили группой контроля.

Для гистологического исследования образцы печени фиксировали в 10% нейтральном формалине, затем осуществляли проводку материала на автомате TISSUE-TEK VIPTM6 (Sakkura, Япония), заливали в парафин Histomix (станция парафиновой заливки TISSUE-TEK TEC 5, Sakkura, Япония). Срезы толщиной 5-7 мкм изготавливали на роторном микротоме Accu-Cut SRM (Sakkura, Япония), окрашивали гематоксилином и эозином в автомате TISSUE-TEK Prisma (Sakkura, Япония) и заключали под пленку в автомате TISSUE-TEK Film (Sakkura, Япония). ТК выявляли толуидиновым синим («BioVitrum», Россия). **Микрофотографии ТК в печени получали при помощи микроскопа** Nikon Eclipse E200 (Япония) с цифровой видеокамерой VIDI CAM (Россия) **при увеличении х 400.** Подсчет плотности распределения ТК проводили в пяти полях зрения при увеличении микроскопа х 400 в программе Image Tool. 3. Высчитывали индекс дегрануляции ТК (ИДТК) (процент клеток в состоянии дегрануляции от общего числа ТК). Морфометрию ТК осуществляли с помощью лицензионной морфометрической программы «ВидеоТест-Морфология 5,2». Статистическую обработку полученных данных проводили при помощи статистического пакета «Statistica 6.0».

Результаты и обсуждение

Результаты проведенного исследования показали, что в печени крыс контрольной группы ТК располагались в соединительной ткани портальных трактов и вдоль синусоидов. Они были небольшого размера и округлой формы (рисунок 1). Количество клеток варьировало от 1 до 2, среднее их число составило 1,2±0,2 в пяти полях зрения при увеличении х 400. Площадь ТК была равной 34,0±0,7 мкм^2. Гранулы в основном располагались компактно в цитоплазме ТК. Число компактных форм ТК составило 83,2±0,3%. Явление дегрануляции отмечали в небольшом количестве клеток. ИДТК был равен 16,8±0,5% (табл. 1).

Сразу после воздействия однократной глубокой иммерсионной гипотермии ТК в ткани печени выглядели небольшими, округлой или вытянутой формы, располагались поодиночке в портальных трактах, локализовались возле сосудов и желчных протоков (рисунок 2). Плотность распределения ТК составила 4,0±0,5 в пяти полях зрения, площадь клеток была равна 40,2±3,2 мкм^2. Компактных форм ТК было выявлено 84,5%±5,1. ИДТК составил 15,5%±5,1 (табл. 1).

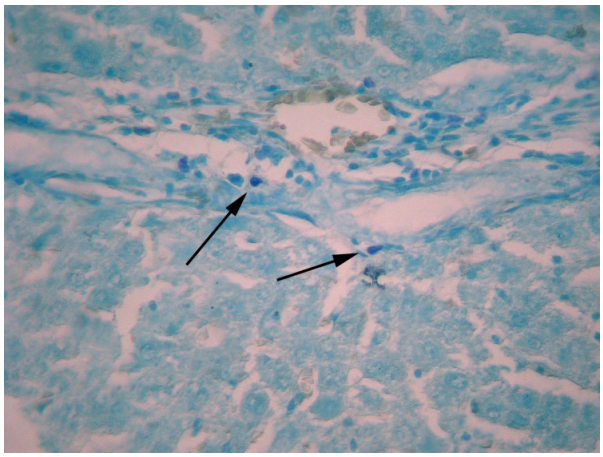

Рисунок 1 – Малое количество небольших тучных клеток в портальных трактах печени крыс контрольной группы (показаны стрелками). Окраска толуидиновым синим. Увеличение х 400.

На 2-е сутки после однократной иммерсионной гипотермии ТК в печени располагались группами и поодиночке в портальных трактах, в строме печени, около сосудов и желчных протоков. ТК выглядели полиморфными, при этом преобладали клетки удлиненной формы (рисунок 3). Плотность распределения ТК на данном сроке эксперимента составила 10,2±1,4, площадь ТК – 51,5±1,9 мкм^2. Компактных форм

ТК было 75,8%±0,9. ИДТК был равен 24,2%±0,9 (таблица).

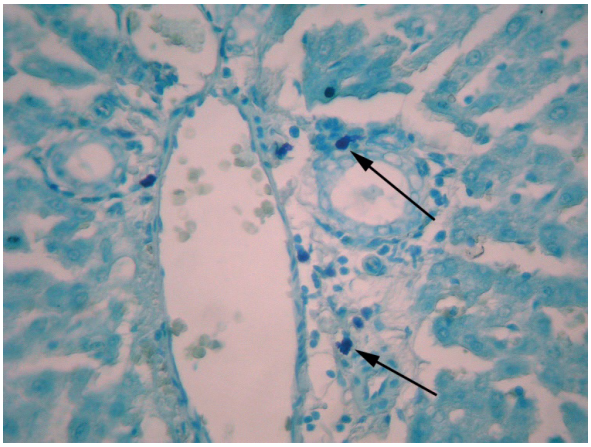

Рисунок 2 – Возрастание количества тучных клеток в портальных трактах печени крысы непосредственно после проведения глубокой гипертермии (показаны стрелками). Окраска толуидиновым синим. Увеличение х 400.

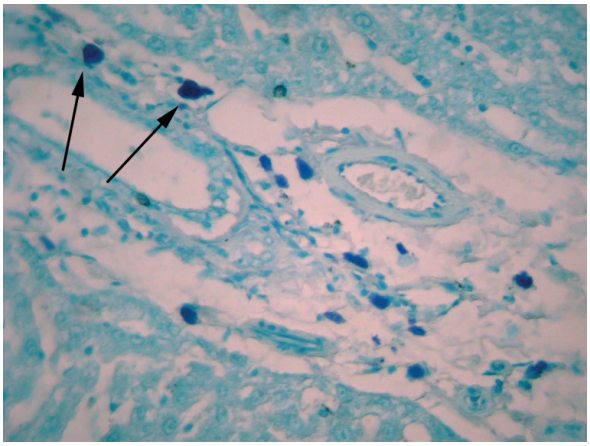

Рисунок 3 – Через 2 суток после гипотермии количество тучных клеток в портальных трактах печени крысы возрастает, клетки увеличены в размерах, полиморфны (показаны стрелками). Окрашивание толуидиновым синим. Увеличение х 400.

На 7-е сутки после гипотермии ТК располагались группами и поодиночке в портальных трактах, около сосудов, желчных протоков и в соединительнотканной строме. На данном сроке эксперимента по своим морфологическим характеристикам ТК значительно отличались от клеток предыдущих сроков исследования: они имели крупные размеры, преобладали клетки удлиненной и неправильной формы (рисунок 4). Плотность распределения ТК на данном сроке эксперимента составила 10,8±0,9, площадь их увеличилась до 73,3±3,2 мкм^2. Компактных форм ТК было 67,2%±1,9. ИДТК был равен – 32,8%±0,9 (табл. 1).

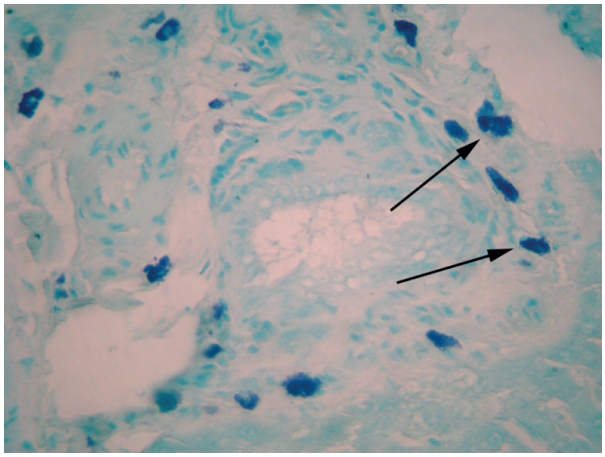

Рисунок 4 – Через 7 суток после гипотермии количество тучных клеток в портальных трактах печени крысы высокое, клетки крупного размера (показаны стрелками). Окрашивание толуидиновым синим. Увеличение х 400.

На 14-е сутки эксперимента ТК располагались в портальных трактах преимущественно поодиночке, возле сосудов и желчных протоков. По сравнению с предыдущим сроком эксперимента размер ТК уменьшался. Преобладали клетки округлой формы (рисунок 5). Плотность распределения ТК на данном сроке эксперимента составила 9,0±1,4, площадь клеток составила 57,9±2,3 мкм^2. Компактных форм ТК было 84,9%±3,1. ИДТК составил 15,1%±3,1 (табл. 1).

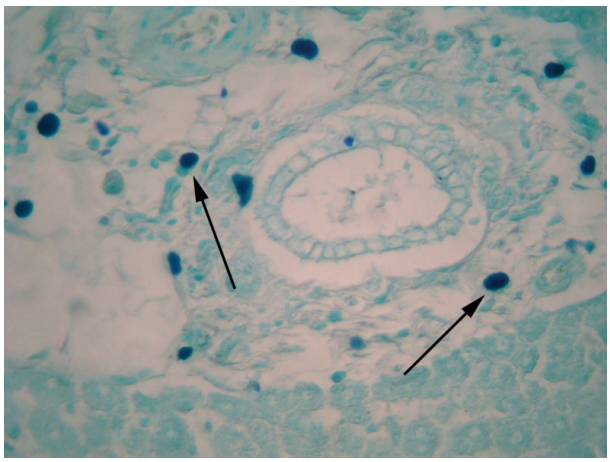

Рисунок 5 – Через 14 суток после гипотермии количество тучных клеток в портальных трактах печени крыс уменьшаются (показаны стрелками). Окрашивание толуидиновым синим. Увеличение х 400.

Заключение

Результаты проведенного исследования показали, что однократная глубокая иммерсионная гипотермия оказывала значительное влияние на морфофункциональную активность ТК печени экспериментальных животных. Количество и размеры ТК начинали возрастать сразу после воздействия гипотермии, а через 7 дней, в период активной регенерации и адаптации

гепатоцитов, число ТК и их морфометрические параметры были наиболее высокими, а количество дегранулирующих форм данных клеток было максимальным. К 14-му дню эксперимента содержание ТК в печени оставалось на том же уровне, но площадь ТК и ИДТК значительно уменьшались. Возрастание количества ТК в ткани печени животных на 7-е сутки эксперимента может быть связано с миграцией их из других органов. Увеличение морфофункциональной активности ТК в постгипотермическом периоде приводит к ускорению регенераторных процессов в ткани печени после повреждения, вызванного воздействием холодового фактора. Таким образом, гипотермия является мощным активатором активности внутритканевых ТК печени. Внутритканевые ТК служат важными стимуляторами регенерации гепатоцитов в процессе адаптации печени к гипотермии.

Таблица 1

Количественная и морфометрическая характеристика тучных клеток в зависимости от срока проведения экспериментальной однократной глубокой иммерсионной гипотермии

Срок эксперимента	Параметры тучных клеток			
	Число ТК	Число компактных ТК (%)	ИДТК	Площадь ТК (мкм2)
Контроль	1,2±0,2*	83,2±0,3	16,8±0,5	34,0±0,7*
Сразу после гипотермии	4,0±0,5*	84,5±5,1*	15,5±5,1*	40,2±3,2*
Через 2 дня после гипотермии	10,2±1,4*	75,8±0,9*	24,2±0,9*	51,5±1,9*
Через 7 дней после гипотермии	10,8±0,9	67,2±1,9*	32,8±0,9*	73,3±3,2*
Через 14 дней после гипотермии	9,0±1,4	84,9±3,1*	15,1±3,1*	57,9±2,3*

Примечание * - данные достоверны при < 0,05.

Список литературы

1. Лазарев А.Ф., Бобров И.П., Черданцева Т.М., Климачев В.В., Брюханов В.М., Авдалян А.М., Лубенников В.А., Гервальд В.Я. Тучные клетки и опухолевый рост. Сибирский онкологический журнал. 2011; 4: 59-63.
2. Varricchi G., Galdiero M.R., Loffredo S., Marone G., Iannone R., Gianni Marone G., Granata F. Are mast cells masters in cancer? Front. Immunol. 2017; 8: 1-13.
3. Maciel T.T., Moura I.C., Hermine O. The role of mast cells in cancers. F1000Prime Reports. 2015; 7: 1-6.
4. Черданцева Т.М., Бобров И.П., Авдалян А.М., Климачев В.В., Казарцев А.В., Крючкова Н.Г., Климачев И.В., Мяделец М.Н., Лепилов А.В., Лушникова Е.Л., Молодых О.П. Тучные клетки при раке почки: клинико-морфологические взаимосвязи и прогноз. Бюллетень экспериментальной биологии и медицины. 2017; 6: 768-773.
5. Казарцев А.В., Черданцева Т.М., Бобров И.П., Лазарев А.Ф., Климачев В.В. Интратуморальные стромальные тучные клетки при почечно-клеточном раке: клинико-морфологические сопоставления. Российский онкологический журнал. 2017; 1: 21-25.
6. Бобров И.П., Черданцева Т.М., Крючкова Н.Г., Лепилов А.В., Лазарев А.Ф., Авдалян А.М., Климачев В.В., Мяделец М.Н., Казарцев А.В., Малинина Е.И. Диагностическое и прогностическое значение исследования тучных клеток при раке почки. Современные проблемы науки и образования. 2017; 3: Science-education.ru
7. Арташян О.С., Юшков Б.Г. Участие тучных клеток в процессе репаративной регенерации печени. Вестник Уральской медицинской академической науки. 2011; 2(1): 9-10.
8. Арташян О.С., Юшков Ю.С., Храмцова Ю.С. Морфологические аспекты участия тучных клеток в формировании общего адаптационного синдрома. Таврический медико-биологический вестник. 2012; 15(3): 22-25.
9. Арташян О.С., Храмцова Ю.С., Юшков Б.Г. Участие тучных клеток в процессе репаративной регенерации щитовидной железы. Вестник Уральской медицинской академической науки. 2013; 2: 9-10.
10. Юшков Б.Г., Климин В.Г., Арташян О.С. Тучные клетки и гипоксия. Вестник Уральской медицинской академической науки. 2006; 1: 45-48.
11. Луценко М.М., Луценко М.Т. Морфофункциональная характеристика брыжейки при общем охлаждении организма. Бюллетень. 2010; 37: 56-59.
12. Лычева Н.А., Шахматов И.И., Киселев В.И., Бобров И.П., Лепилов А.В., Долгатов А.Ю. Патоморфология скелетной мускулатуры и микроциркуляторного русла при экспериментальной гипотермии. Судебная медицина. 2017; 2: 12-16.

13. Бобр О.А., Мяделец О.Д., Дубровский В.В. Динамика популяции тучных клеток раневого процесса у крыс, подвергнутых гипобиотическим состояниям (голодание, гипотермия). Вестник ВГМУ. 2006; 4: 1-10.

Контактные данные

Автор, ответственный за переписку: Долгатов Андрей Юрьевич, к.м.н., доцент кафедры судебной медицины имени профессора В.Н. Крюкова и патологической анатомии с курсом ДПО Алтайского государственного медицинского университета, г. Барнаул.
656038, г. Барнаул, пр. Ленина, д. 40.
Тел.: (3852) 408439.
E-mail: adolgatov@yandex.ru

Информация об авторах

Бобров Игорь Петрович, д.м.н., с.н.с., заведующий морфологической лабораторией Центра медико-биологических исследований Алтайского государственного медицинского университета, г. Барнаул.
656038, г. Барнаул, пр. Ленина, д. 40.
Тел.: (3852) 408439.
E-mail: ig.bobrov2010@yandex.ru
Лепилов Александр Васильевич, д.м.н., профессор, заведующий кафедрой судебной медицины имени профессора В.Н. Крюкова и патологической анатомии с курсом ДПО Алтайского государственного медицинского университета, г. Барнаул.
656038, г. Барнаул, пр. Ленина, д. 40.
Тел.: (3852) 408439.
E-mail: lepilov@list.ru
Крючкова Наталья Геннадьевна, ассистент кафедры судебной медицины имени профессора В.Н. Крюкова и патологической анатомии с курсом ДПО Алтайского государственного медицинского университета, г. Барнаул.
656038, г. Барнаул, пр. Ленина, д. 40.
Тел.: (3852) 408439.
E-mail: cruckova@yandex.ru
Алымова Екатерина Евгеньева, студентка 5-го курса Алтайского государственного медицинского университета, г. Барнаул.
656038, г. Барнаул, пр. Ленина, д. 40.
Тел.: (3852) 408439.
E-mail: papasha199614@mail.com
Лушникова Елена Леонидовна, д.б.н., профессор, директор «Института молекулярной патологии и патоморфологии», заведующая отделом молекулярно-клеточной биологии и морфологии и заведующая лабораторией цитологии и клеточной биологии, г. Новосибирск.
639117, г. Новосибирск, ул. Тимакова, д. 2.
Тел.: (383) 334-80-03.
E-mail: pathol@inbox.ru
Молодых Ольга Павловна, д.б.н., профессор, заведующая лабораторией механизмов патологических процессов Института молекулярной патологии и патоморфологии, г. Новосибирск.
639117, г. Новосибирск, ул. Тимакова, д. 2.
Тел.: (383) 334-80-03.
E-mail: pathol@inbox.ru