УДК 611.24:612.592 doi.org:10.31684/2541-8475.2019.2(14).38-44

РЕТРОСПЕКТИВНЫЙ АНАЛИЗ ПАТОМОРФОЛОГИЧЕСКИХ ИЗМЕНЕНИЙ В ЛЕГКИХ У ЛЮДЕЙ, ПОГИБШИХ ОТ СМЕРТЕЛЬНОЙ ГИПОТЕРМИИ

[1]Алтайский государственный медицинский университет, г. Барнаул
[2]Алтайское краевое бюро судебно-медицинской экспертизы, г. Барнаул
[3]Институт молекулярной патологии и патоморфологии Федерального исследовательского центра фундаментальной и трансляционной медицины, г. Новосибирск

Гулдаева З.Н.[1], Бобров И.П.[1], Лепилов А.В.[1], Долгатов А.Ю.[1], Крючкова Н.Г.[1], Фоминых С.А.[1], Малинина Е.И.[2], Алымова Е.Е.[1], Соседова М.Н.[1], Лушникова Е.Л.[3], Бакарев М.А.[3], Молодых О.П.[3]

В статье проведен ретроспективный анализ патоморфологических изменений в легких людей, погибших от смертельной гипотермии. Всего был изучен 181 судебно-медицинский протокол. Показано, что морфологические изменения в легких зависели от темпа умирания, на что значительно влияла температура окружающей среды на месте обнаружения трупа. При медленном темпе умирания (n=103) (t=+16°C до –10°C) чаще обнаруживали слизистый секрет в бронхах, эмфизему и спазм бронхов, депонирование слизистого секрета в железах подслизистой основы бронхов и «калориферный» эффект капилляров кондукторных отделов легких; при быстром темпе охлаждения (n=78) (t=–11°C до –30°C) чаще выявляли альвеолярный отек, стазы в сосудах микроциркуляции, кровоизлияния в альвеолы, десквамацию эпителия бронхов; данные изменения могут свидетельствовать о срыве компенсаторно-приспособительных адаптационных процессов в легких.
Ключевые слова: *гипотермия, темп умирания, компенсаторно-приспособительные реакции, ретроспективный анализ.*

The article presents a retrospective analysis of pathomorphological changes in the lungs of people who died of fatal hypothermia. A total of 181 forensic medical protocols were studied. It is shown that morphological changes in lungs depended on the rate of dying, which was significantly influenced by ambient temperatures at the site of detection of the corpse. At a slow rate of dying (n=103) (t=+16°C to –10°C), there were more often found mucous secretion in the bronchi, emphysema and spasm of the bronchi, deposition of mucous secretion in the glands of the submucous base of the bronchi, and the "calorific" effect of capillaries of conductive parts of the lungs; at a rapid rate of cooling (n=78) (t=–11°C to –30°C), alveolar edema, stasis in vessels of microcirculation, hemorrhage in alveoli, desquamation of the bronchial epithelium were more often revealed; these changes may indicate the failure of compensatory adaptive processes in the lungs.
Key words: *hypothermia, rate of dying, compensatory adaptive reactions, retrospective analysis.*

Современная патоморфология все более решительно переходит с позиций описательной дисциплины к функциональной, изучающей морфологический эквивалент адаптивных компенсаторно-приспособительных реакций [1, 2, 3, 4, 5, 6, 7, 8, 9]. Эти реакции возникают практически при любом остро протекающем патологическом процессе и играют важную роль в адаптивной перестройке органов в ответ на воздействие внешних неблагоприятных факторов [10, 11, 12].

Гипотермия является одним из самых мощных факторов окружающей среды, воздействующей на организм человека. Легочная ткань обладает широким спектром адаптивных компенсаторно-приспособительных реакций на воздействие гипотермии. Все эти компенсаторно-приспособительные реакции, происходящие в легких, направлены на обеспечение температурного гомеостаза. Так, спазм бронхов и бронхиол создает препятствие потоку холодного воздуха и уменьшает площадь соприкосновения с покровным эпителием, а «калориферный» эффект, который проявляется в полнокровии сосудов в перибронхиальной ткани, способствует согреванию воздуха. Компенсаторная эмфизема, как правило, возникает по периферии спазмированных бронхов [13, 14]. «Депонирование» слизистого секрета в бокаловидных клетках препятствует охлаждению эпителия. По данным Шаповаленко Н.С. и соавт. (2011) [15], слизеобразование является важнейшим звеном адаптации слизистой оболочки бронхов к воздействию холодового фактора.

Другие морфологические эквиваленты гипотермии, такие как выраженные дистелектазы, стазы в сосудах микроциркуляции, выпадение фибрина, альвеолярный отек и кровоизлияния в альвеолы, являются выражением срыва адаптационных компенсаторно-приспособительных процессов в дыхательной системе.

Диагностика темпа умирания может основываться на оценке продолжительности воздействия низкой температуры, состояния ор-

ганизма и условий, в которых он находится. Патоморфологические критерии темпа умирания от переохлаждения в легких исследовалась лишь в единичных работах [16].

Целью работы являлся ретроспективный анализ патоморфологических изменений в легких у людей, погибших от смертельной гипотермии, с определением компенсаторно-приспособительных критериев в зависимости от темпа умирания.

Материалы и методы

В ретроспективный анализ был включен 181 человек, погибший от смертельной гипотермии за период с 2014 по 2016 год в городе Барнаул. Данные получали при анализе актов судебно-медицинских вскрытий, а также частично из актов судебно-гистологического исследования.

Возраст погибших варьировал от 1 до 95 лет и в среднем составил 52,8±1,2 года. Мужчин было 142 (78,45%), женщин 39 (21,55%). Температура окружающей среды при обнаружении трупа колебалась от +16 до –30°С и в среднем составила –7±0,8°С. Этиловый спирт в крови был обнаружен в 34% случаев. Его концентрация колебалась от 0,7 до 4,9 промилле и в среднем составляла 0,9±0,1 промилле. Патология сердечно-сосудистой системы встречалась в 35% случаев, патология дыхательной системы выявлялась в 14% случаев.

Исследовали частоту возникновения 11 патоморфологических маркеров гипотермии: слизистый секрет в бронхах, эмфизема легких, спазм бронхов, десквамация эпителия бронхов, депонирование слизистого секрета в железах подслизистой основы бронхов, высота эпителиального пласта в бронхах, спазм сосудов, калориферный эффект капилляров кондукторных отделов легких (выраженное полнокровие капилляров бронхов), отек легких, стазы в сосудах и кровоизлияния в альвеолы. Также патоморфологические изменения в дыхательной системе были нами сопоставлены с одним из важнейших факторов темпа умирания – температурой окружающей среды. Для этого погибшие от гипотермии нами были разделены на 2 группы в зависимости от температуры окружающей среды: в первую группу (медленный темп умирания) вошли 103 погибших, обнаруженных при температуре от +16 до –10°С; во вторую группу (быстрый темп умирания) вошли 78 умерших, найденных при температуре от –11 до –30°С, и был проведен сравнительный анализ патоморфологических изменений в группах исследования в процентах.

Статистическая обработка полученных данных проводилась с помощью пакета статистических программ Statistica 10.0. и пакета статистического анализа программы MS EXCEL 2010.

Результаты и обсуждение

Результаты ретроспективного анализа показали, что слизистый секрет в бронхах в целом, без разделения умерших на группы в зависимости от темпа охлаждения, обнаруживали в 44,35% случаев. В первой группе исследования (медленный темп умирания) слизистый секрет выявляли в 54,5% случаев, а во 2-ой группе (быстрый темп умирания) в 33,3% случаев (рисунок 1а; таблица 1).

Эмфизему в целом выявляли в 91% случаев. В первой группе исследования эмфизему обнаруживали в 93% случаев, а во 2-ой группе в 89% случаев (рисунок 1б; таблица 1).

Таблица 1

Патоморфологические изменения в дыхательной системе при смерти от переохлаждения в зависимости от темпа умирания

Патоморфологические признаки	Медленный темп умирания (%)	Быстрый темп умирания (%)
Слизистый секрет в бронхах	54,5	33,3
Эмфизема легких	93	89
Спазм бронхов	91,3	72,5
Десквамация эпителия бронхов	49	60,9
Депонирование слизистого секрета в железах подслизистой основы бронхов	81,8	48,1
Увеличение высоты эпителиального пласта в бронхах	72	25,4
Калориферный эффект капилляров кондукторных отделов легких	63,4	93,2
Спазм сосудов	60,3	63,6
Отек легких	45,2	63,6
Стазы в сосудах	38,3	40
Кровоизлияния в альвеолы	19,2	61,8

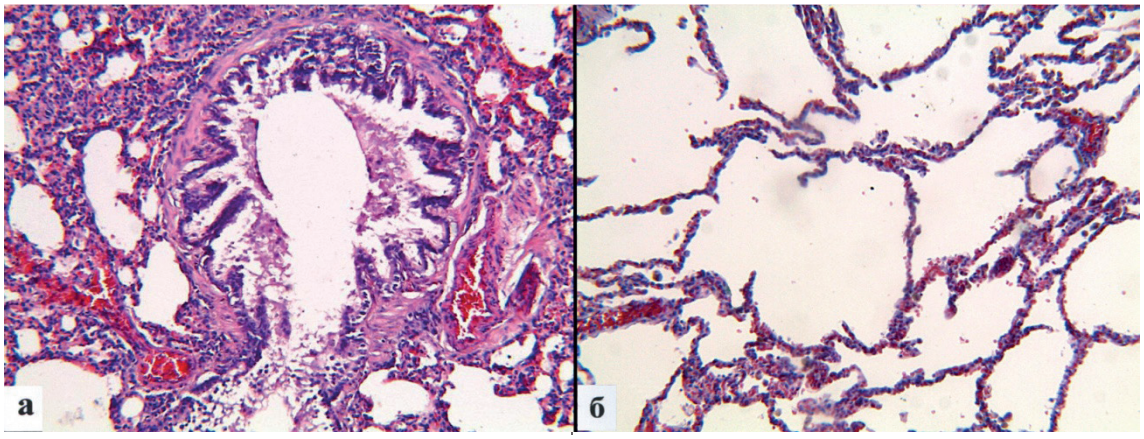

Рисунок 1 – Патоморфология легочной ткани при смертельной гипотермии: а – накопление слизистого секрета в бронхе; б – выраженная эмфизема. Окраска гематоксилином и эозином. Увеличение х100.

Спазм бронхов в целом выявляли в 82,4% случаев. В первой группе исследования бронхоспазм находили в 91,3% случаев, а во 2-ой группе в 72,5% случаев (рисунок 2а; таблица 1). Следует отметить, что содружественный бронхоспазм с образованием типичных высоких фигур «колосьев» выявляли лишь при очень низких температурах (–30°С) в 0,8% случаев.

Десквамацию эпителия в бронхах в целом обнаруживали в 42,7% случаев. В первой группе исследования десквамацию эпителия выявляли в 49% случаев, а во 2-ой группе в 60,9% случаев (рисунок 2б; таблица 1).

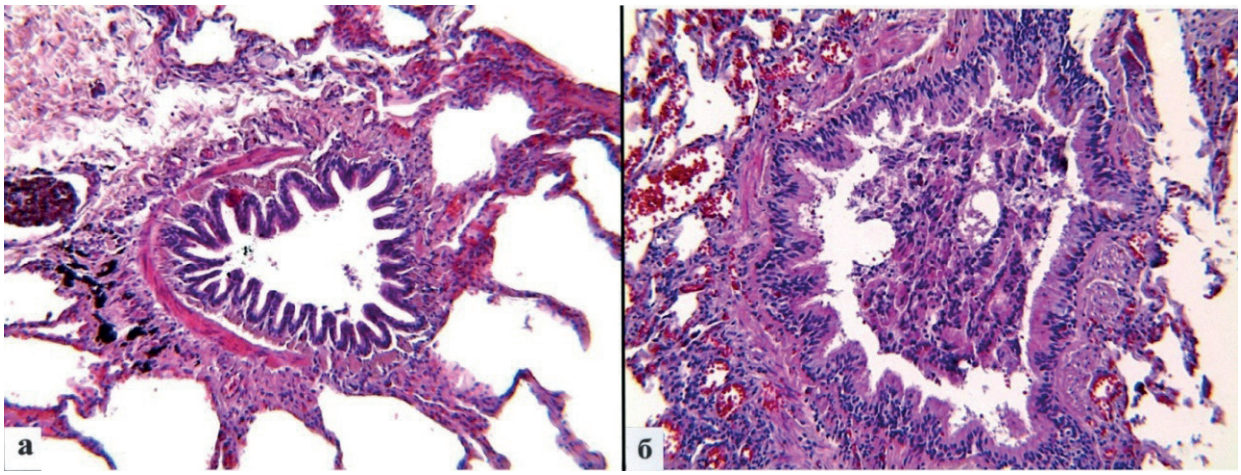

Рисунок 2 – Патоморфология легочной ткани при смертельной гипотермии: а – спазм бронха; б – десквамированный эпителий в просвете бронха. Окраска гематоксилином и эозином. Увеличение х100.

Депонирование секрета в железах в целом выявляли в 39,7% случаев. В первой группе исследования депонирование секрета в железах обнаруживали в 81,8% случаев, а во 2-ой группе в 48,1% случаев (рисунок 3а; таблица 1).

Увеличение высоты эпителия бронхов в целом выявляли в 54% случаев. В первой группе исследования увеличение высоты эпителия находили в 72% случаев, а во 2-ой группе в 25,4% случаев (рисунок 3б; таблица 1).

«Калориферный» эффект капилляров кондукторных отделов легких (выраженное полнокровие капилляров бронхов) в целом обнаруживали в 63,4% случаев. В первой группе исследования калориферный эффект выявляли в 93,2% случаев, а во 2-ой группе в 26,5% случаев (рисунок 3б; таблица 1).

Ангиоспазм в целом выявляли в 37,6% случаев. В первой группе исследования спазм сосудов обнаруживали в 60,3% случаев, а во 2-ой группе в 63,6% случаев (рисунок 4а; таблица 1).

Отек легких в целом выявляли в 52,6% случаев. В первой группе исследования отек легких находили в 45,2% случаев, а во 2-ой группе в 63,6% случаев (рисунок 4б; таблица 1).

Стазы в сосудах микроциркуляции в целом выявляли в 47,4% случаев. В первой группе исследования стазы в сосудах обнаруживали в 38,3% случаев, а во 2-ой группе в 40% случаев (рисунок 5а; таблица 1).

Кровоизлияния в альвеолы в целом обнаруживали в 42,7% случаев. В первой группе исследования кровоизлияния в альвеолы выявляли в 19,2% случаев, а во 2-ой группе в 61,8% случаев (рисунок 5б; таблица 1).

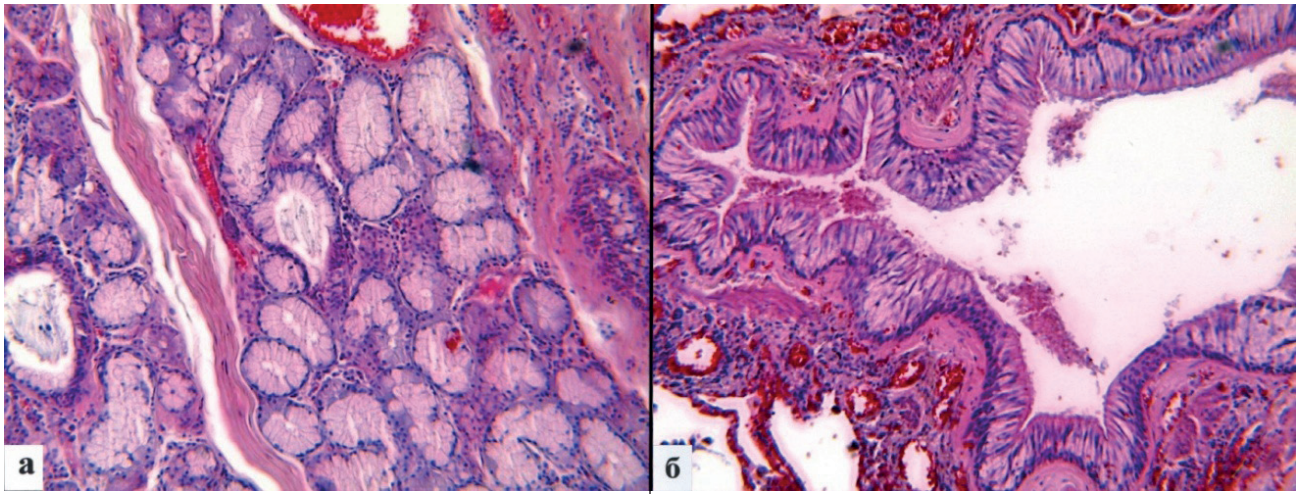

Рисунок 3 – Патоморфология легочной ткани при смертельной гипотермии: а – депонирование слизистого секрета в железах подслизистой основы бронхов; б – высокий эпителий, выстилающий бронх, и калориферный эффект капилляров (выраженное полнокровие капилляров бронха). Окраска гематоксилином и эозином. Увеличение х100.

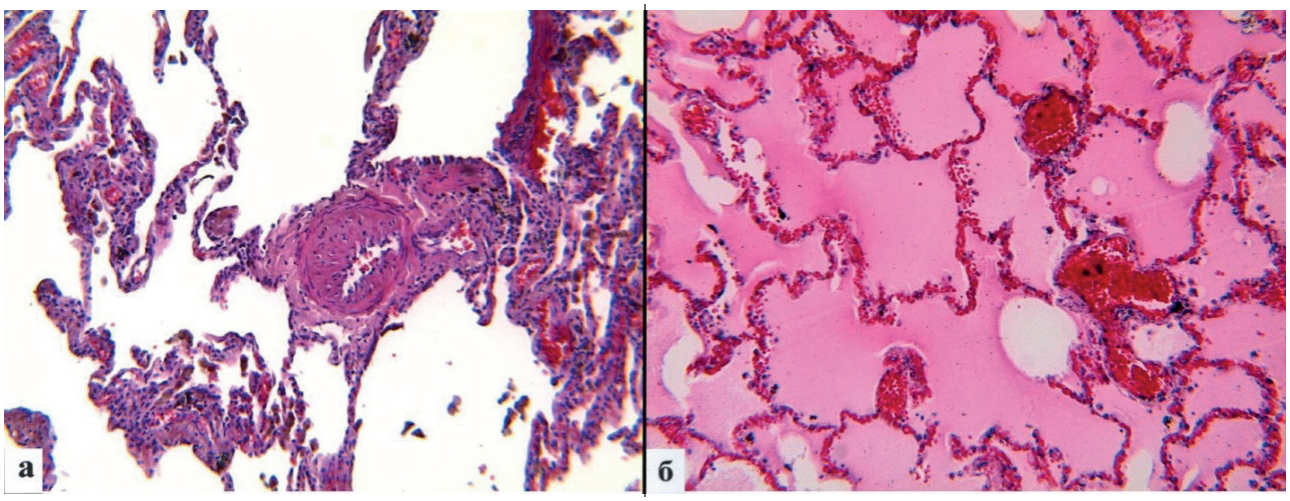

Рисунок 4 – Патоморфология легочной ткани при смертельной гипотермии:
а – ангиоспазм; б – отек легких. Окраска гематоксилином и эозином. Увеличение х100.

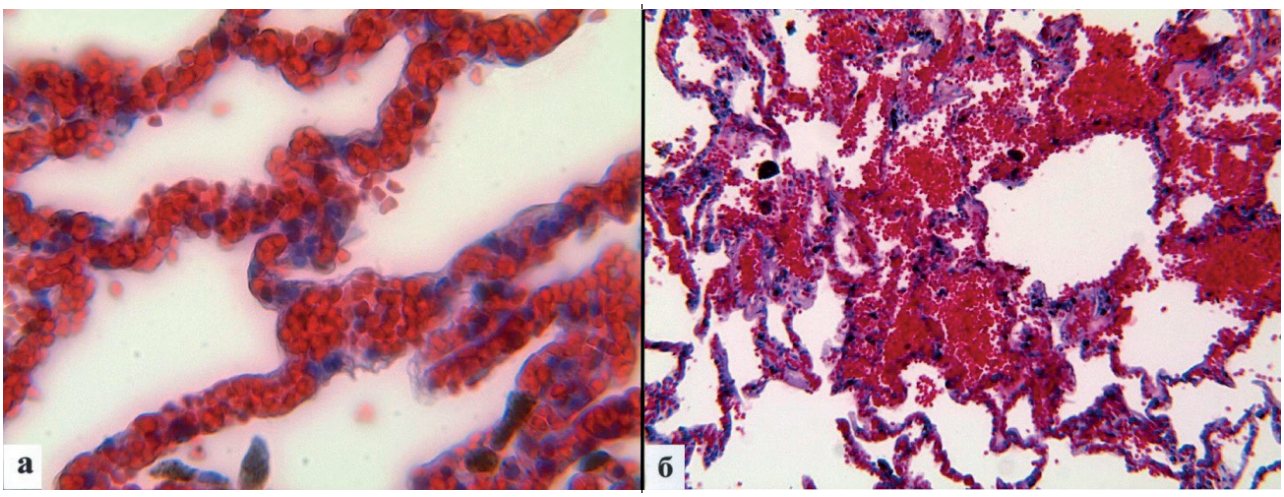

Рисунок 5 – Патоморфология легочной ткани при смертельной гипотермии: а – выраженные стазы в капиллярах межальвеолярных перегородок; б – кровоизлияния в альвеолы. Окраска гематоксилином и эозином. Увеличение х400; 100.

Заключение

Таким образом, полученные нами результаты совпадают с данными литературы [11, 12, 17]. Результаты ретроспективного анализа показали, что патологоанатомические изменения легких людей, погибших от смертельной гипотермии, были обусловлены адаптивными компенсаторно-приспособительными процессами. При этом данные изменения были более выражены при медленном темпе умирания, чем при быстром. При медленном темпе умирания чаще обнаруживали слизистый секрет в бронхах, эмфизему легких, спазм бронхов, депонирование слизистого секрета в железах подслизистой основы бронхов и «калориферный» эффект капилляров кондукторных отделов легких. При быстром темпе умирания чаще встречали альвеолярный отек, стазы в сосудах микроциркуляции, кровоизлияние в альвеолы, десквамацию эпителия бронхов, которые могут свидетельствовать о срыве адаптационных процессов. В то же время смерть от переохлаждения часто наступала при наличии фоновой патологии, которая налагала свой значительный отпечаток на морфологию гипотермии. На патоморфологическую картину налагались изменения, возникающие при патологии сердечно-сосудистой и дыхательной систем. В частности, выраженный фиброз сосудов и бронхов в ряде случаев не позволял диагностировать явления спазма. При выраженном хроническом бронхите, сопровождающимся массивным воспалением в стенке бронха, сократительная способность бронха была значительно снижена. Эмфизема часто присутствовала при обструктивном бронхите. Также компенсаторная эмфизема присутствовала в пограничной зоне с участками пневмосклероза, пневмоний и опухолевых процессов. «Калориферный» эффект полнокровия бронхиальных сосудов при хроническом бронхите часто можно было спутать с морфологическим проявлением воспаления. Следовательно, при гибели от смертельной гипотермии в случаях наличия фоновых патологических процессов снижался уровень выраженности патоморфологических признаков, характерных для смерти от гипотермии, что зависело от характера, степени выраженности и распространенности патологического процесса.

Конфликт интересов. Авторы заявляют об отсутствии конфликта интересов.

Список литературы:

1. Витер В.И., Степанян Ю.С. Понятие «адаптации» при гипотермии. *Проблемы экспертизы в медицине.* 2007;1:22-24.

2. Лычева Н.А., Шахматов И.И., Киселев В.И., Бобров И.П., Лепилов А.В., Долгатов А.Ю. Патоморфология скелетной мускулатуры и микроциркуляторного русла при экспериментальной гипотермии. *Судебная медицина. Наука. Практика. Образование.* 2017; 2: 12-16.

3. Долгатов А.Ю., Бобров И.П., Лепилов А.В., Крючкова Н.Г., Алымова А.А., Лушникова Е.Л., Молодых О.П. Морфофункциональная характеристика тучноклеточной популяции печени белых крыс при глубокой иммерсионной гипотермии (экспериментальное исследование). *Бюллетень медицинской науки.* 2018; 3: 24-28.

4. Бобров И.П., Лычева Н.А., Крючкова Н.Г., Лепилов А.В., Шахматов И.И., Долгатов А.Ю., Осипова А.В., Красова А.А. Морфофункциональная характеристика ядрышковых организаторов клеток печени при экспериментальном холодовом стрессе и в постгипотермическом периоде. *Современные проблемы науки и образования.* 2018;1:54.

5. Бобров И.П., Лепилов А.В., Долгатов А.Ю., Крючкова Н.Г., Фоминых С.А., Шахматов И.И., Горяева М.В., Алымова Е.Е. Морфофункциональная активность ядрышковых организаторов и обмен рибонуклеопротеидов в клетках печени белых крыс при экспериментальном холодовом стрессе. *Вестник научных конференций.* 2018; 2-1: 13-15.

6. Бобров И.П., Лепилов А.В., Долгатов А.Ю., Крючкова Н.Г., Фоминых С.А., Шахматов И.И., Горяева М.В., Алымова Е.Е. Тучные клетки скелетной мускулатуры белых крыс при глубокой экспериментальной гипотермии. *Вестник научных конференций.* 2018; 2-1: 15-17.

7. Бобров И.П., Лепилов А.В., Гулдаева З.Н., Долгатов А.Ю., Алымова Е.Е., Крючкова Н.Г., Лушникова Е.Л., Молодых О.П. Тучноклеточная инфильтрация легких крыс после гипотермии. *Современные проблемы науки и образования.* 2019; 1:8.

8. Бобров И.П., Лепилов А.В., Долгатов А.Ю., Крючкова Н.Г., Бакарев М.А., Молодых О.П. Влияние среды охлаждения на плоидометрические параметры гепатоцитов белых крыс. *Бюллетень экспериментальной биологии и медицины.* 2019; 2: 163-168.

9. Бобров И.П., Лепилов А.В., Гулдаева З.Н., Долгатов А.Ю., Алымова Е.Е., Соседова М.Н., Крючкова Н.Г., Орлова О.В., Лушникова Е.Л., Бакарев М.А., Молодых О.П. Морфофункциональная характеристика тучноклеточной популяции легких крыс при однократной и многократной глубокой иммерсионной гипотермии. *Современные проблемы науки и образования.* 2019; 2:162.

10. Осьминкин В.А. О судебно-медицинской оценке адаптационных процессов в дыхательной системе при действии низких температур. *Информационное письмо 1211/01-05 от 16.10.2000 г.*

11. Осьминкин В.А., Осьминкин С.В. Компенсаторно-приспособительные реакции дыхательной системы как диагностические критерии при гистологических исследованиях в судебной медицине. *Судебно-медицинская экспертиза.* 2015; 3: 12-16.

12. Витер В.И., Пуговкин В.В., Юрасов В.В., Кульбицкий Б.Н., Покотиленко В.Г., Филиппенкова Е.Н. *Морфологическая диагностика холодовой травмы*. М.: Корина-офсет; 2012: 96.

13. Осьминкин В.А. Патоморфология легких при смерти от переохлаждения. *Судебно-медицинская экспертиза.* 1987; 3: 44-47.

14. Осьминкин В.А. Гистоморфологические изменения ткани легких при смерти от переохлаждения. *Судебно-медицинская экспертиза.* 1988; 3: 27-28.

15. Шаповаленко Н.С., Доровских В.А., Целуйко С.С., Сластин С.С., Чжоу С.Д., Ли Ц. Морфофункциональные изменения трахеи крыс при холодовом стрессе на фоне введения реамберина и элетерококка. *Бюллетень физиологии и патологии дыхания.* 2011; 39: 33-39.

16. Осминкин В.А. Некоторые морфологические особенности легочной ткани, характеризующие темп переохлаждения. *Судебно-медицинская экспертиза.* 1990; 3: 13-15.

17. Чудаков А.Ю. Компенсаторные изменения тканей легкого при остром общем глубоком переохлаждении. *Морфология.* 1999; 3: 18-21.

Контактные данные

Автор, ответственный за переписку: Лепилов Александр Васильевич, д.м.н., профессор, заведующий кафедрой судебной медицины имени профессора В.Н. Крюкова и патологической анатомии с курсом ДПО Алтайского государственного медицинского университета, г. Барнаул.
656038, г. Барнаул, пр. Ленина, 40.
Тел.: (3852) 408439.
E-mail: lepilov@list.ru

Информация об авторах

Гулдаева Залина Нафаельевна, аспирант кафедры судебной медицины имени профессора В.Н. Крюкова и патологической анатомии с курсом ДПО Алтайского государственного медицинского университета, г. Барнаул.
656038, г. Барнаул, пр. Ленина, 40.
Тел.: (3852) 408439.
E-mail: guldaeva@yandex.ru

Бобров Игорь Петрович, д.м.н., профессор, заведующий морфологической лабораторией Центра медико-биологических исследований Алтайского государственного медицинского университета, г. Барнаул.
656038, г. Барнаул, пр. Ленина, 40.
Тел.: (3852) 408439.
E-mail: ig.bobrov2010@yandex.ru

Долгатов Андрей Юрьевич, к.м.н., доцент кафедры судебной медицины имени профессора В.Н. Крюкова и патологической анатомии с курсом ДПО Алтайского государственного медицинского университета, г. Барнаул.
656038, г. Барнаул, пр. Ленина, 40.
Тел.: (3852) 408439.
E-mail: adolgatov@yandex.ru

Крючкова Наталья Геннадьевна, ассистент кафедры судебной медицины имени профессора В.Н. Крюкова и патологической анатомии с курсом ДПО Алтайского государственного медицинского университета, г. Барнаул.
656038, г. Барнаул, пр. Ленина, 40.
Тел.: (3852) 408439.
E-mail: cruckova@yandex.ru

Фоминых Сергей Анатольевич, к.м.н., доцент кафедры судебной медицины имени профессора В.Н. Крюкова и патологической анатомии с курсом ДПО Алтайского государственного медицинского университета, г. Барнаул.
656038, г. Барнаул, пр. Ленина, 40.
Тел.: (3852) 566856.
E-mail: fominykh99@yandex.ru

Малинина Елена Ивановна, судебно-медицинский эксперт высшей категории, заведующая судебно-гистологическим отделением Алтайского краевого бюро судебно-медицинской экспертизы, г. Барнаул.
656038, г. Барнаул, ул. Чкалова, 58а.
Тел.: (3852) 368921.
E-mail: info@sudmed22.ru

Алымова Екатерина Евгеньевна, студентка 6 курса Алтайского государственного медицинского университета, г. Барнаул.
656038, г. Барнаул, пр. Ленина, 40.
Тел.: (3852) 408439.
E-mail: papasha199614@gmail.com

Соседова Марина Николаевна, студентка 6 курса Алтайского государственного медицинского университета, г. Барнаул.
656038, г. Барнаул, пр. Ленина, 40.
Тел.: (3852) 408439.
E-mail: sosedova@yandex.ru

Лушникова Елена Леонидовна, д.б.н., профессор, академик РАЕН, директор Института молекулярной патологии и патоморфологии Федерального исследовательского центра фундаментальной и трансляционной медицины, заведующая отделом молекулярно-клеточной биологии и морфологии, заведующая лабораторией цитологии и клеточной биологии, г. Новосибирск.

639117, г. Новосибирск, ул. Тимакова, 2.
Тел.: 83833348003.
E-mail: pathol@inbox.ru

Бакарев Максим Александрович, д.м.н., профессор, заведующий лабораторией клинической морфологии важнейших заболеваний Института молекулярной патологии и патоморфологии Федерального исследовательского центра фундаментальной и трансляционной медицины, г. Новосибирск.
639117, г. Новосибирск, ул. Тимакова, 2.
Тел.: 83833348003.
E-mail: pathol@inbox.ru

Молодых Ольга Павловна, д.б.н., профессор, заведующая лабораторией механизмов патологических процессов Института молекулярной патологии и патоморфологии Федерального исследовательского центра фундаментальной и трансляционной медицины, г. Новосибирск.
639117, г. Новосибирск, ул. Тимакова, 2.
Тел.: 83833348003.
E-mail: pathol@inbox.ru